Tétralogie de Fallot et cardiopathie apparentées

Dr Constance Beyler
Cardiologie pédiatrique
Hôpital Robert Debré
Paris

TETRALOGIE DE FALLOT

- Plus fréquente des cardiopathies cyanogènes
- 7 à 10% des malformations congénitales cardiaques
- 1 sur 3500 naissances
- Génétique: Presque 25 % des fallots

Microdélétion 22 Q 11.2 (40 gènes, TBX 1) 15 à 20%

T 21 13 ou 18

Mutation JAG1 (20p1.2 sd d'alagille)

Mutation NKX2.5 (5q3.5) 4% des fallots isolés

Au total environ 3% de récurrence familliale

TETRALOGIE DE FALLOT

- Découverte anténatale possible.
- Signes cliniques :
  - Souffle.
  - Cyanose.
- ECG : BID, HVD.
- RT : Cœur en « sabot »

  poumons clairs
- ECHO:

  Diagnostic : Ao dextro posée, CIV sous Ao. Sténose pulmonaire et infundibulaire.

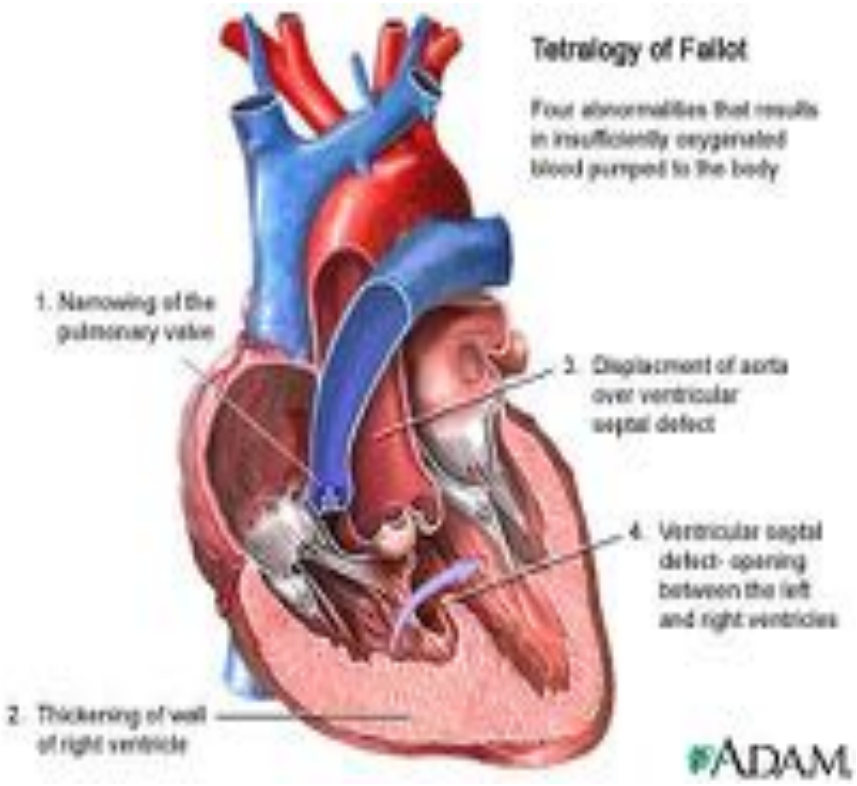

TETRALOGIE DE FALLOT

- Radio thorax :

  Poumons clairs

  Cœur en sabot.

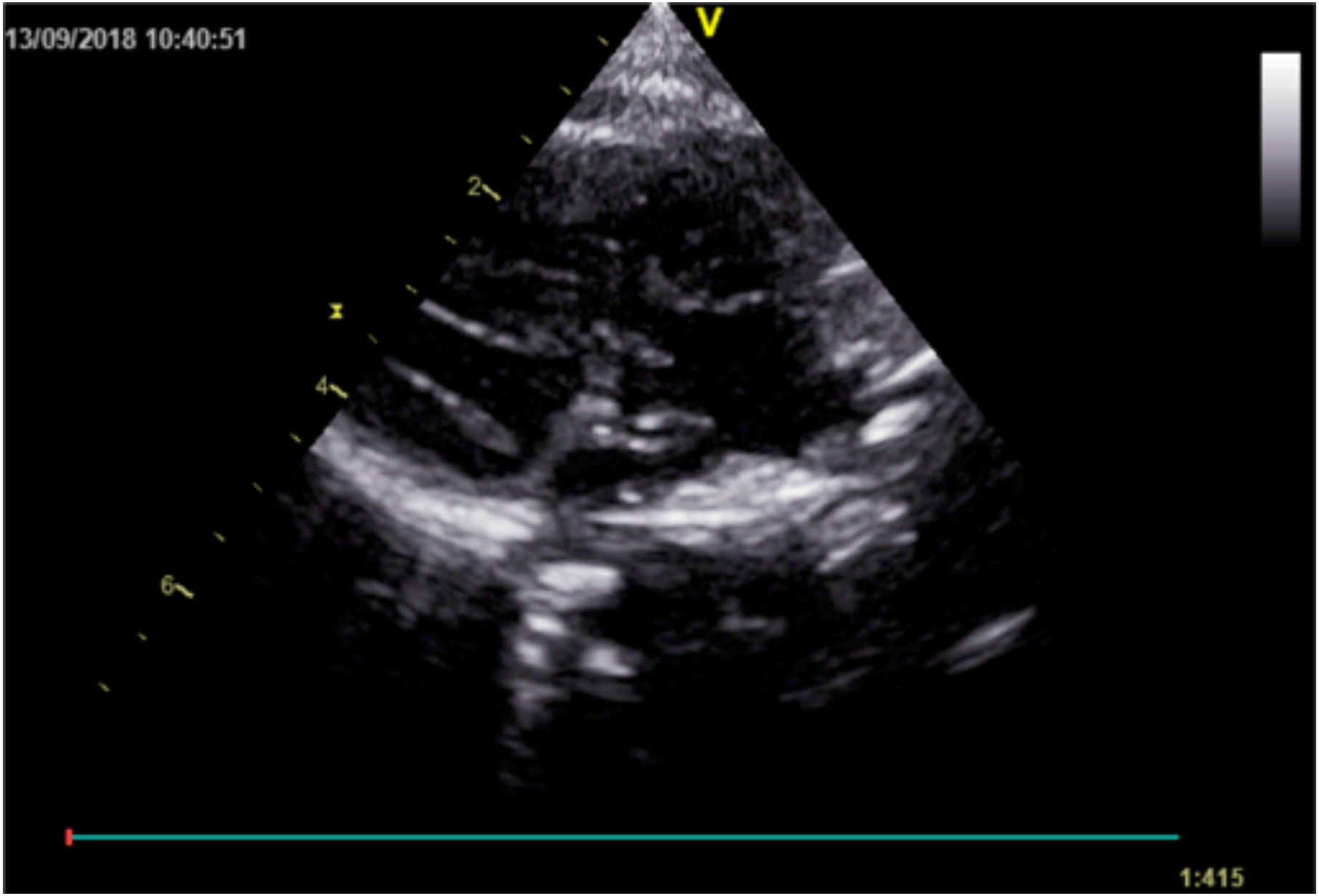
13/09/2018 10:40:51
V
2
4
6
1:415

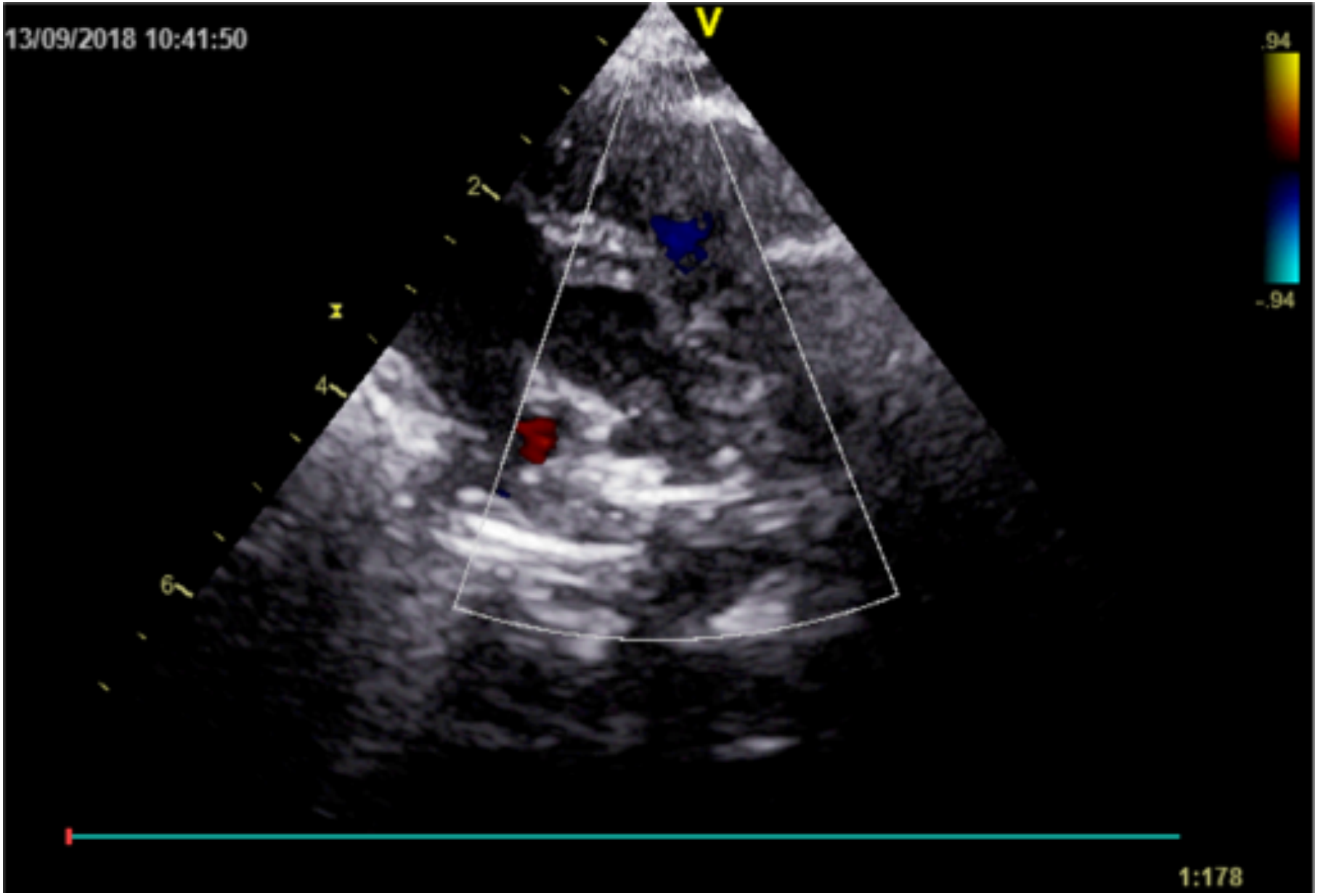
13/09/2018 10:41:50
V
2
4
6
.94
-.94
1:178

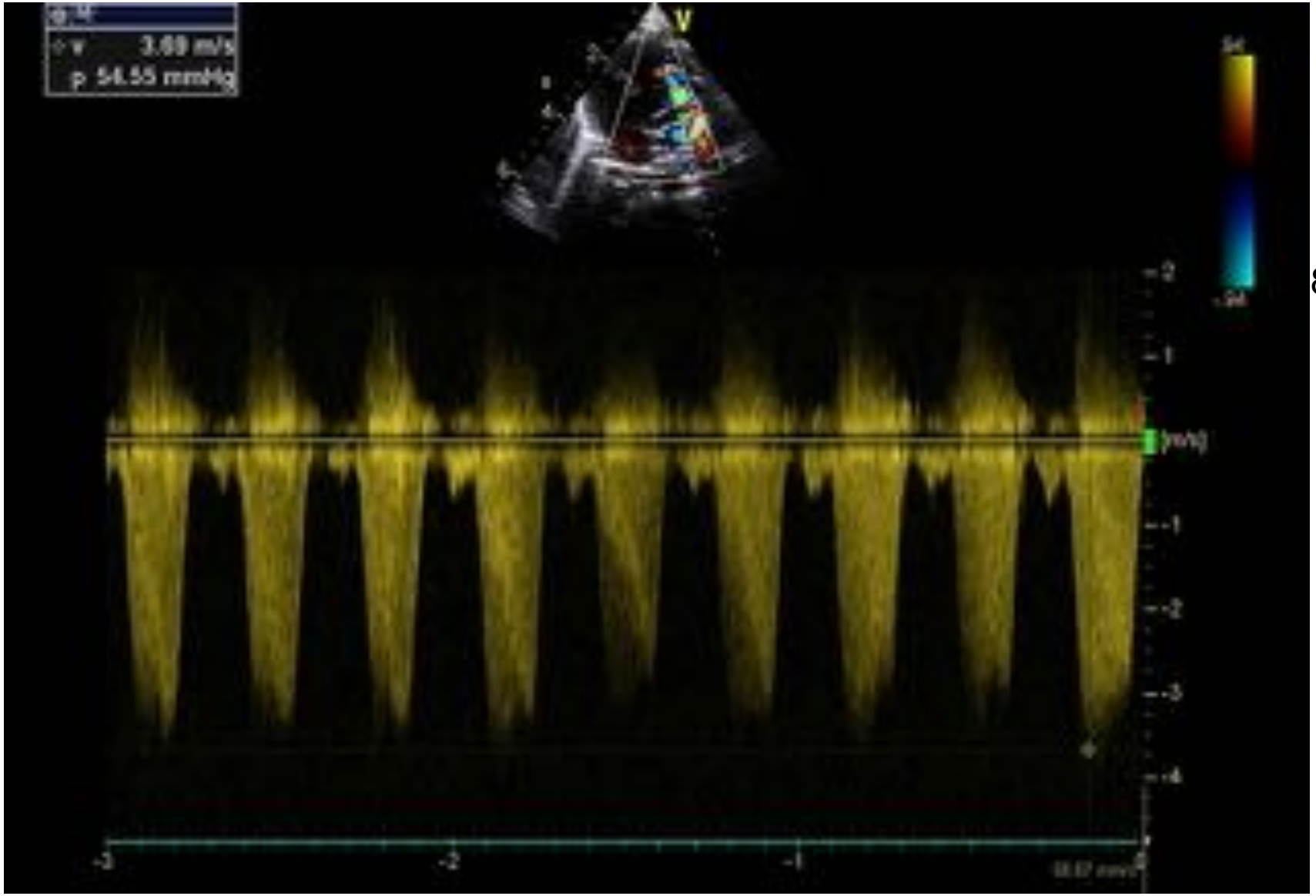

8477

Que faire en cas de malaise de Fallot?

- Malaise =

  spasme musculaire sous la voie pulmonaire

  => le sang ne passe plus vers les poumons…
- Squating.
- Perfuser pour Avlocardyl IV (bétabloquant).
- Si en phase agitation : Valium IR.

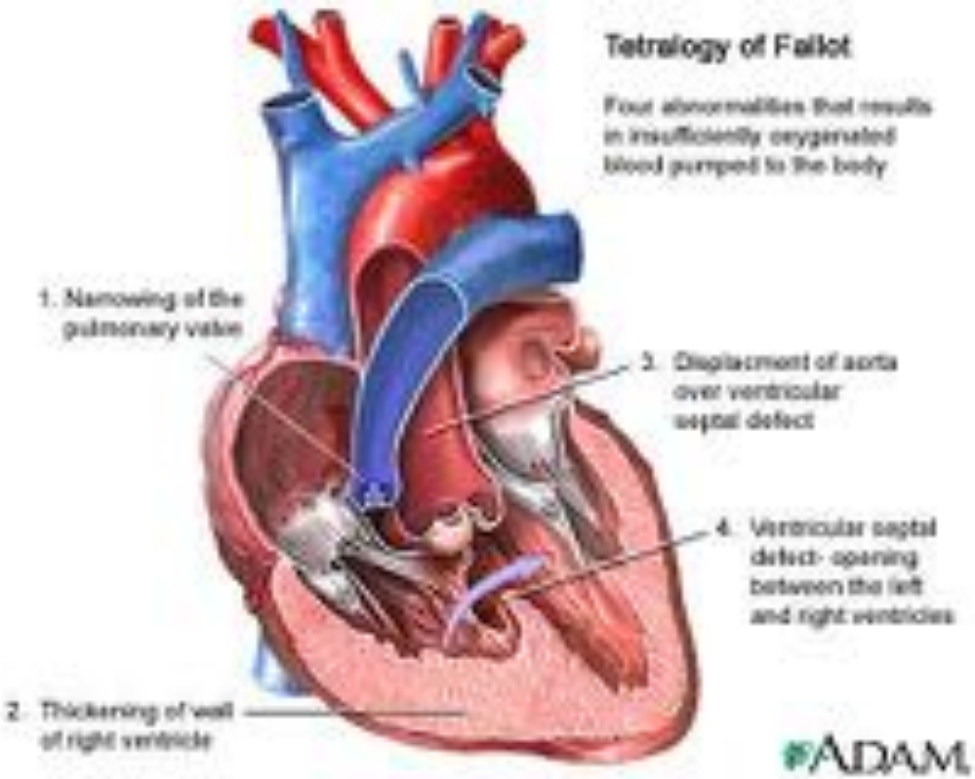

TETRALOGIE DE FALLOT

Le rôle du cardio pédiatre en préopératoire

•localisation de la CIV toujours conoventriculaire mais peuvent être multiples

•Nature de l'obstacle pulmonaire

•Taille de l'anneau pulmonaire (normes / poids)

•Anatomie des AP, confluence, taille et relation avec le canal arteriel

•Anomalies associées: latéralisation de la crosse, présence d'une VCSG, d'un canal artériel…

•Rechercher une anomalie coronaire associée si voie pulmonaire hypoplasique

TETRALOGIE DE FALLOT

Forme **régulière**

Formes **irrégulières** (qui peuvent compromettre la réparation d'emblée

•CIV multiples

•Anomalies des artères coronaires

•Obstacles VD-AP sévères > vers l'atrésie pulmonaire

ou anomalies des artères pulmonaires

de nombre (AP unique)

de taille (sténose uni ou bilatérale à l'origine ou hypoplasie)

de naissance (AP naissant de l'aorte ou du canal arteriel

TETRALOGIE DE FALLOT

Stratégies chirurgicales

Fallot régulier (CIV unique, coronaires normales, AP normales)

réparation d'emblée idéalement vers 3-4 mois

Fallot régulier avec malaise précoce (< 1 mois ou poids inf à 3. 5 Kg)

chirurgie palliative

Fallot irrégulier

le timing dépend des anomalies

traitement palliatif le plus souvent en 1ère intention

avant réparation complète

TETRALOGIE DE FALLOT

- IRM

VG et VD volume, masse, fraction d'éjection

Quantification fuite pulmonaire et tricuspide

Evaluation mobilité segmentaire

Anatomie voie d'éjection droite, pulmonaire et collatérales aorto pulmonaires

Viabilité myocardique (fibrose, cicatrice)

Recherche d'un shunt

Evaluation fuite aortique et taille aorte

Evaluation artères coronaires

Reproductible

TETRALOGIE DE FALLOT

- IRM

Quand la faire?

- Avant 10 ans si:

L’échographie ne permet pas de décider

Dilatation ou dysfonction VD à l’échographie

- Après 10 ans: devient de la routine

Environ tous les 3 ans

TETRALOGIE DE FALLOT

- IRM

Cardiac magnetic resonance markers of progressive RV dilation and dysfunction after tetralogy of Fallot repair

Rachel M Wald,[1] Anne Marie Valente,[2,3] Kimberlee Gauvreau,[2,3] Sonya V Babu-Narayan,[4] Gabriele Egidy Assenza,[2,3] Jenna Schreie, Michael A Gatzoulis,[4] Philip J Kilner,[4] Zeliha Koyak,[5] Barbara Mulde, Andrew J Powell,[2,3] Tal Geva[2,3]

Wald RM, et al. Heart 2015;101:1724–1730. doi:10.1136/heartjnl-2015-

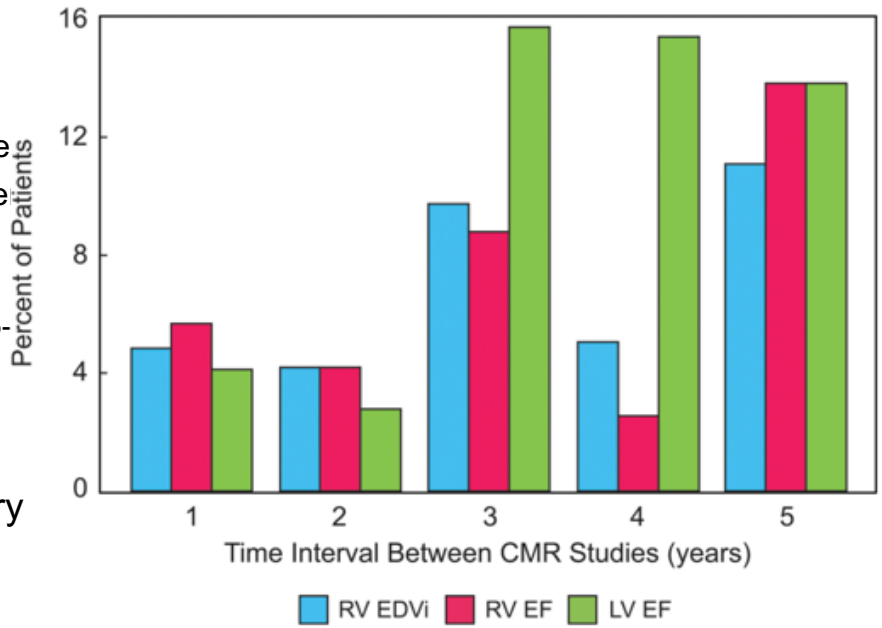

This study found substantial deterioration in RV size and/or function and/or LV function in 15% of patients during a median period of 2.2 years. None of the predefined clinical or laboratory parameters at baseline evaluation, including demographic, anatomic, surgical, ECG, exercise or CMR parameters, was predictive of subsequent deterioration in ventricular size and function. A screening interval of 3 years between CMR studies had the highest area under the receiver operator curve for detecting disease progression.

TETRALOGIE DE FALLOT

- Echocardiographie

En général sous estime la dilatation du VD et surestime la fuite pulmonaire?

TAPSE et FE du VD non corrélé dans le Fallot

Martin Koestenberger • Bert Nagel • William Ravekes • Allen D. Everett •Hans Peter Stueger • Bernd Heinzl • Erich Sorantin • Gerhard Cvirn • Andreas Gamillscheg

Clin Res Cardiol (2011) 100:67–75

Etude VD strain et strain rate. Accélération isovolumique

Ananlyse fonction segmentaire du VD diminuée avant la baisse de la FE globale

Dysfonction systolique du VG associée à celle du VD mais pas avec le degré de fuite pulmonaire

TETRALOGIE DE FALLOT

- Arythmie et mort subite

Tachycardie atriale par réentrée

30% des patients

Région au bord de la tricuspide

Cicatrice d’atriotomie

Tachycardie ventriculaire

10% des patients

Face anterieure du VD cicatrice ventriculotomie

Surface septale VD à travers le septum conal

TETRALOGIE DE FALLOT

- Arythmie et mort subite

Risque de mort subite

0,2% par an

Liée aux troubles du rythme ventriculaire, plus rarement atriaux ou BAV complet brutal

Facteur de risques

Clinique, echo, IRM , ECG (QRS sup 180ms), chirurgie

Indication ablation

Indication du défibrillateur

Khairy Circulation 2008

TETRALOGIE DE FALLOT

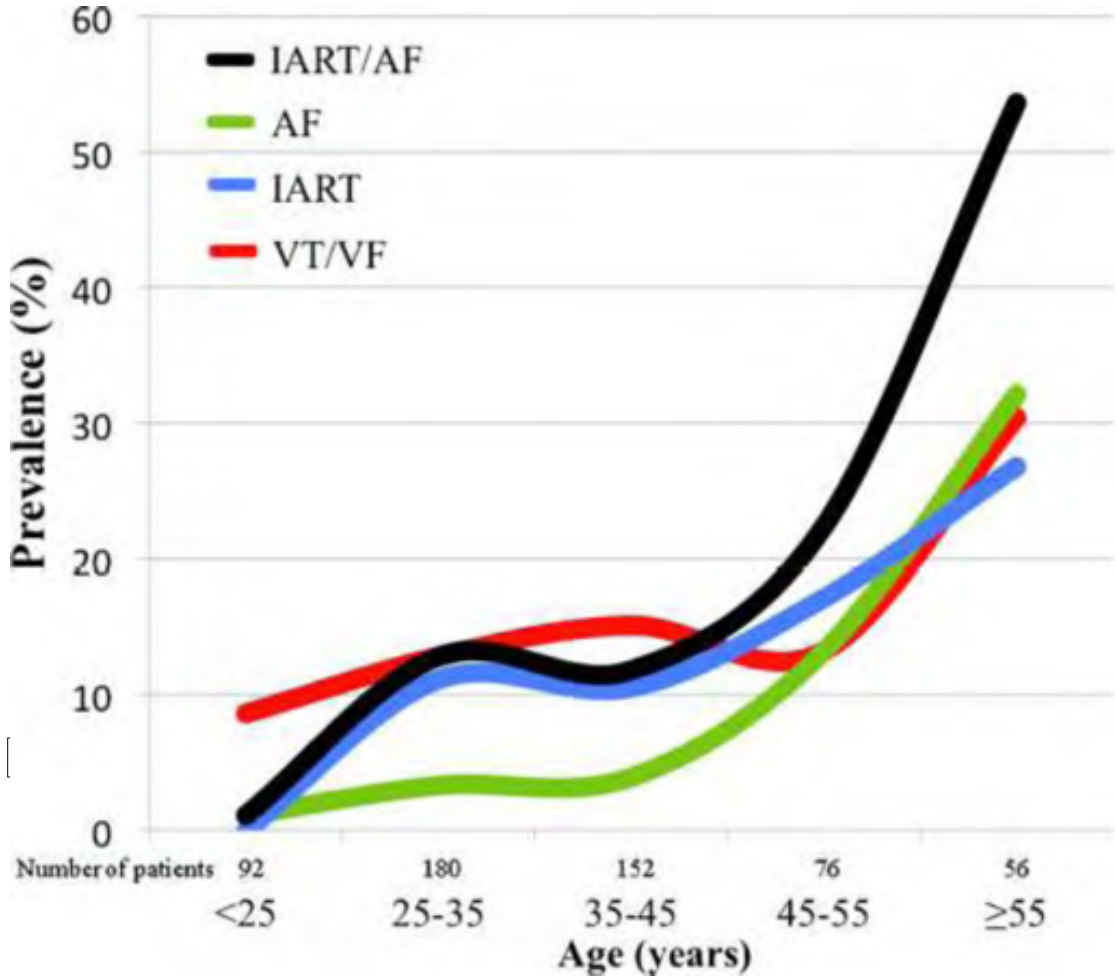

- 556 ToF
- ventricular arrhythmia: 14.6%

Khairy, P, Circulation, 2010

TETRALOGIE DE FALLOT

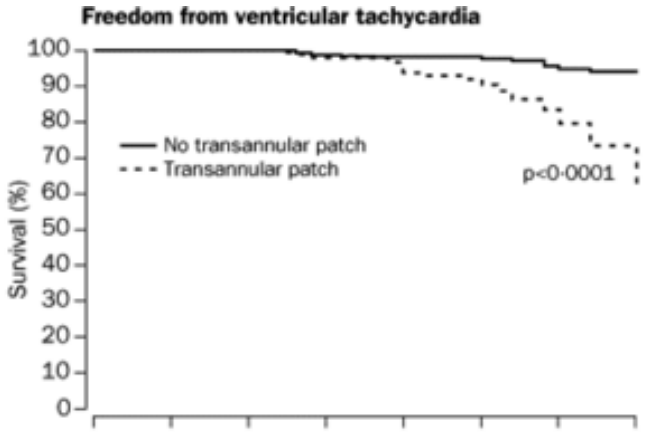

Number at risk

No patch	519	507	482	373	302	211	127	54
Patch	274	258	251	219	142	65	22	10

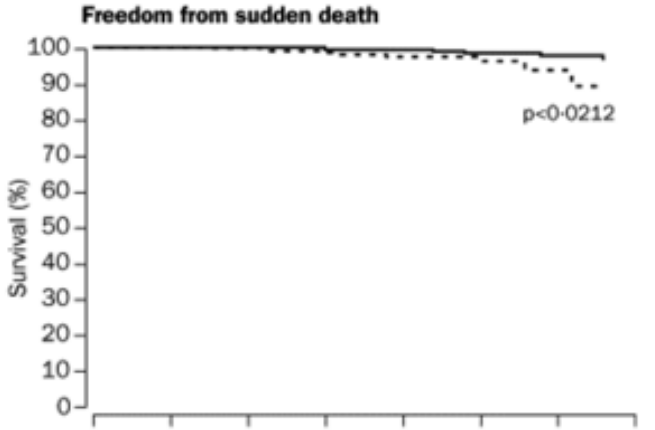

Number at risk

No patch	519	507	483	379	306	205	124	54
Patch	274	258	252	221	147	74	98	10

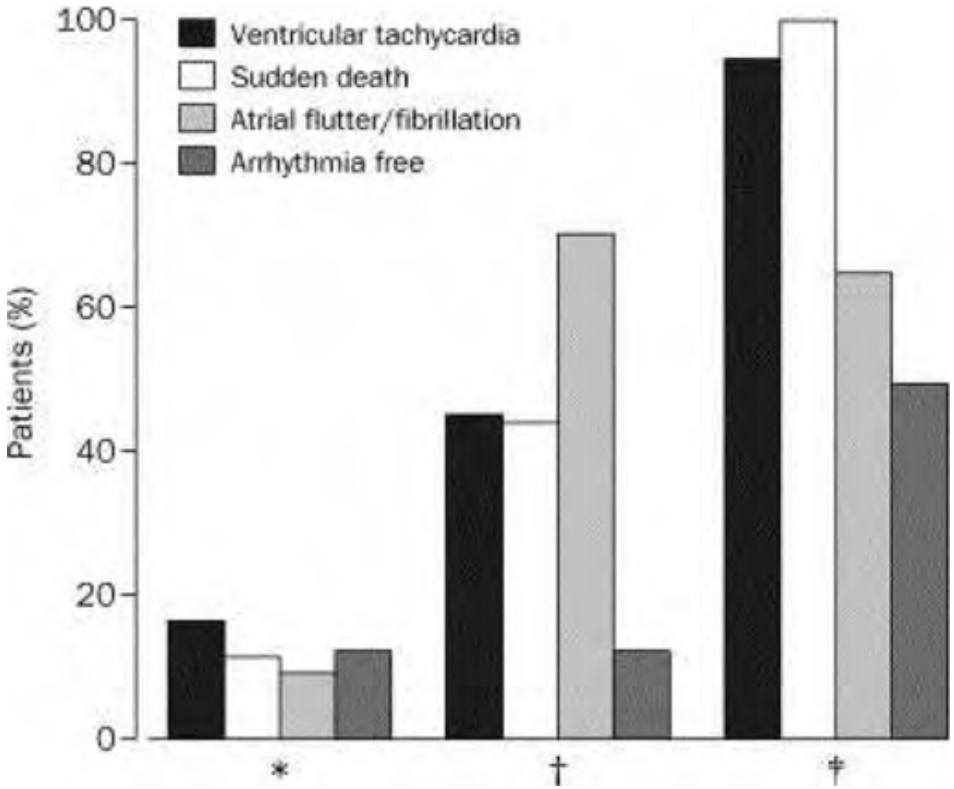

PS sup 60 MMHg

TR sup 2/4

PR sup 2/4

Gatzoulis Lancet 2000

TETRALOGIE DE FALLOT

- Chirurgie

Risque mortalité hospitalière moins de 2 %

La plupart des centres privilégient la cure complète

Age jeune

Technique?

Indication principale de réintervention : la fuite pulmonaire

Quid de la dilatation aortique?

September 2000

Early report THE LANCET

Percutaneous replacement of pulmonary valve in a right-ventricle to pulmonary-artery prosthetic conduit with valve dysfunction

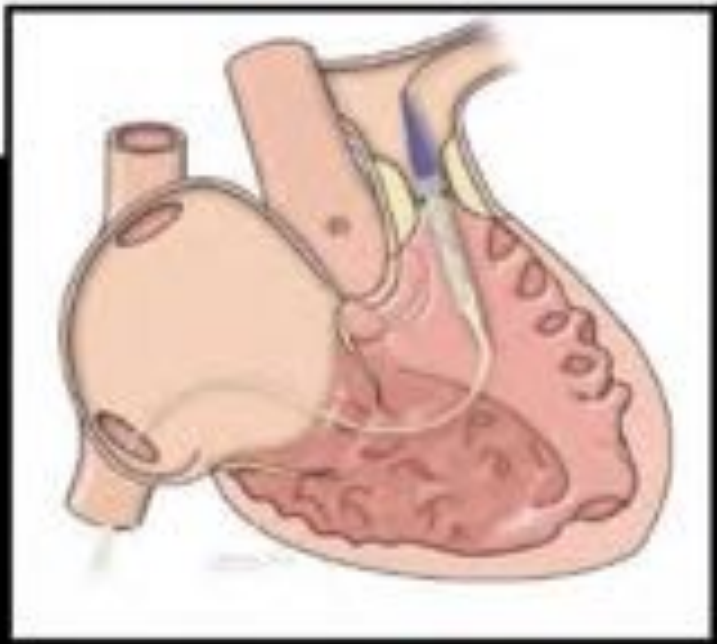

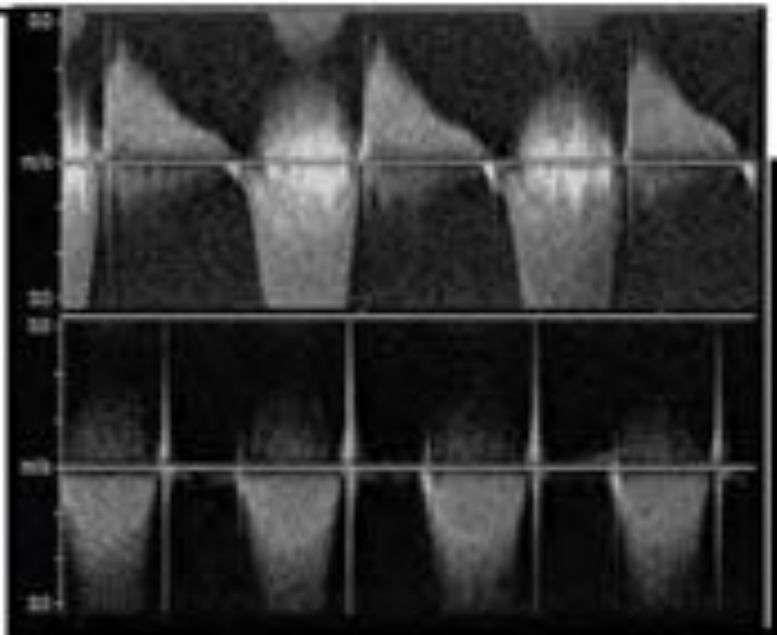

Bonhoeffer P, et al.

Indications retenues

- Obstruction voie d'ejection pulmonaire
  - Pressions systoliques VD>2/3 pressions systemiques
- Fuite pulmonaire moderee a severe
  - Diminution de la capacite d'effort < 65 % de la theorique
  - Dilatation significative RV VTD > 150-180ml/m2
  - Dysfonction VD

Criteres de selection

- Dysfonction du conduit VD-AP
  - Fuite
  - Stenose
- Poids > 25 kg (abords vasculaire 22F
- Anatomie du conduit
  - taille nominale >16 mm
  - taille mesuree < 22mm
- Morphologie favorable pour stabilite de la prothese
  - Empreinte 18-22 mm
  - Interet IRM +++ et/ou TDM

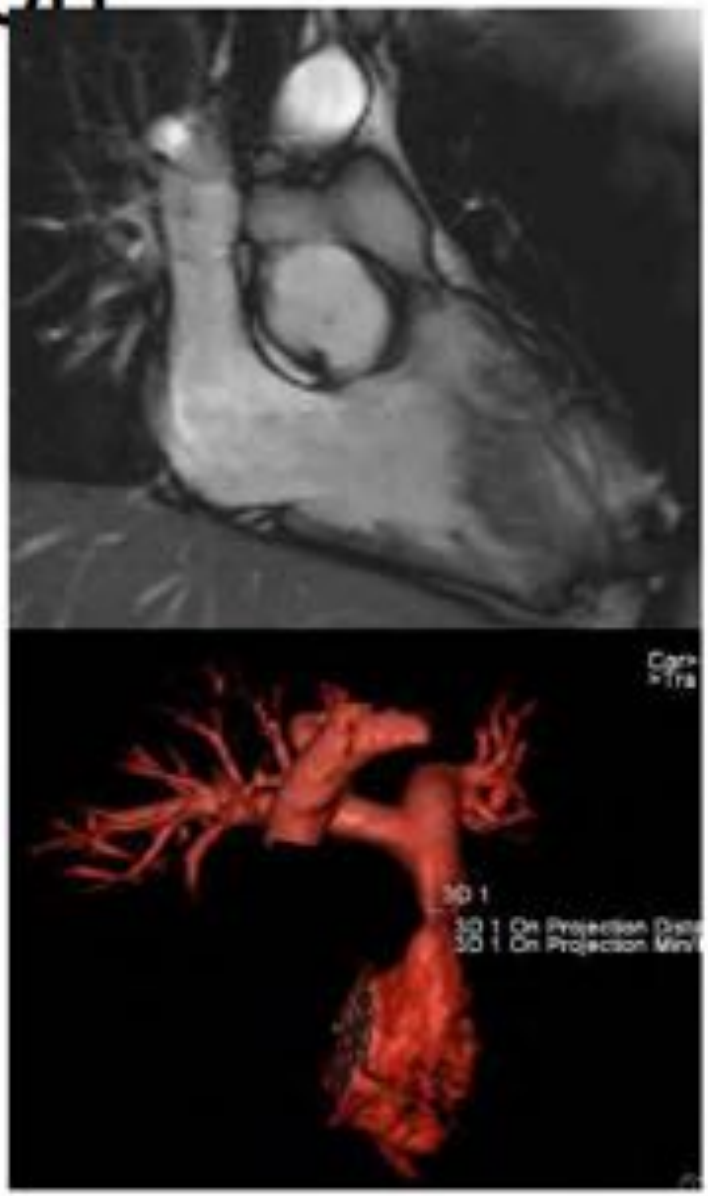

TETRALOGIE DE FALLOT

- Epreuve d'effort

Lien entre dysfonction et dilatation VD et performance à l'effort et risque de mort subite

Pic consommation O2 < 36% théorique FR mortalité

- Réentrainement à l'effort

TETRALOGIE DE FALLOT

- Fonction ventriculaire et insuffisance cardiaque

- Elévation du BNP corrélée avec

Le degré d'IP et dilatation du VD

Le ratio Diamètre VD/ VG en diastole

Le degré de fuite tricuspide

A l'échographie et IRM cardiaque

Au repos et à l'effort

Traitement? Resynchroniqation VD et VG

APSO

- Découverte anténatale possible.

Délétion 22

- Signes cliniques :
  - +/- Souffle continu de collatérales.
  - Cyanose.

- ECG : BID, HVD.

- RT :
  - Cœur en « sabot » poumons clairs
- ECHO:
  - Diagnostic : Ao dextro posée, CIV sous Ao. Atrésie pulmonaire et infundibulaire.

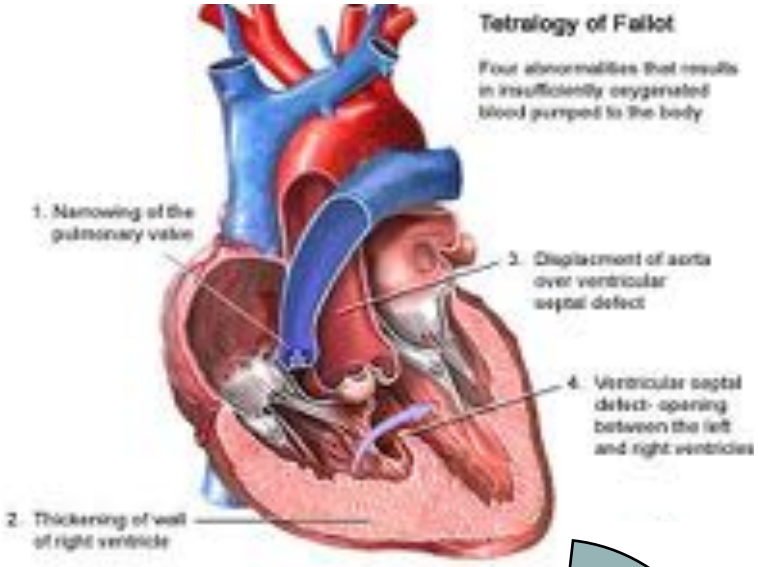

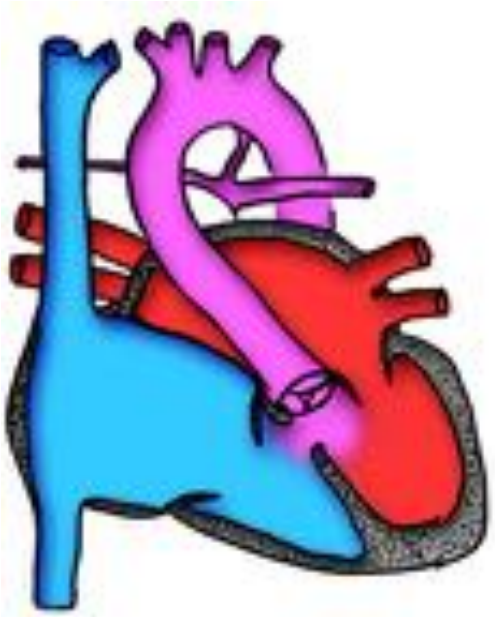

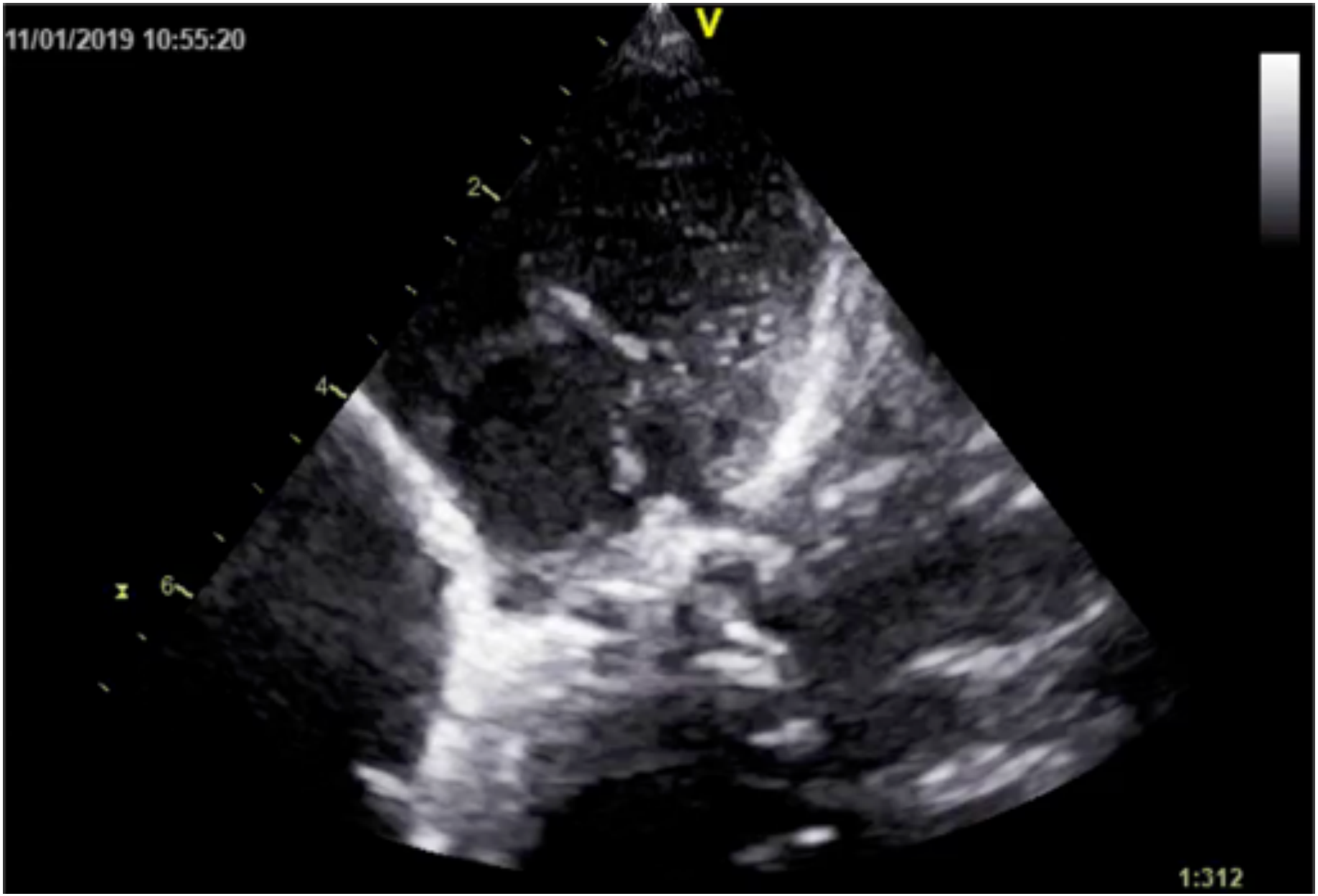
11/01/2019 10:55:20
V
2
4
6
1:312

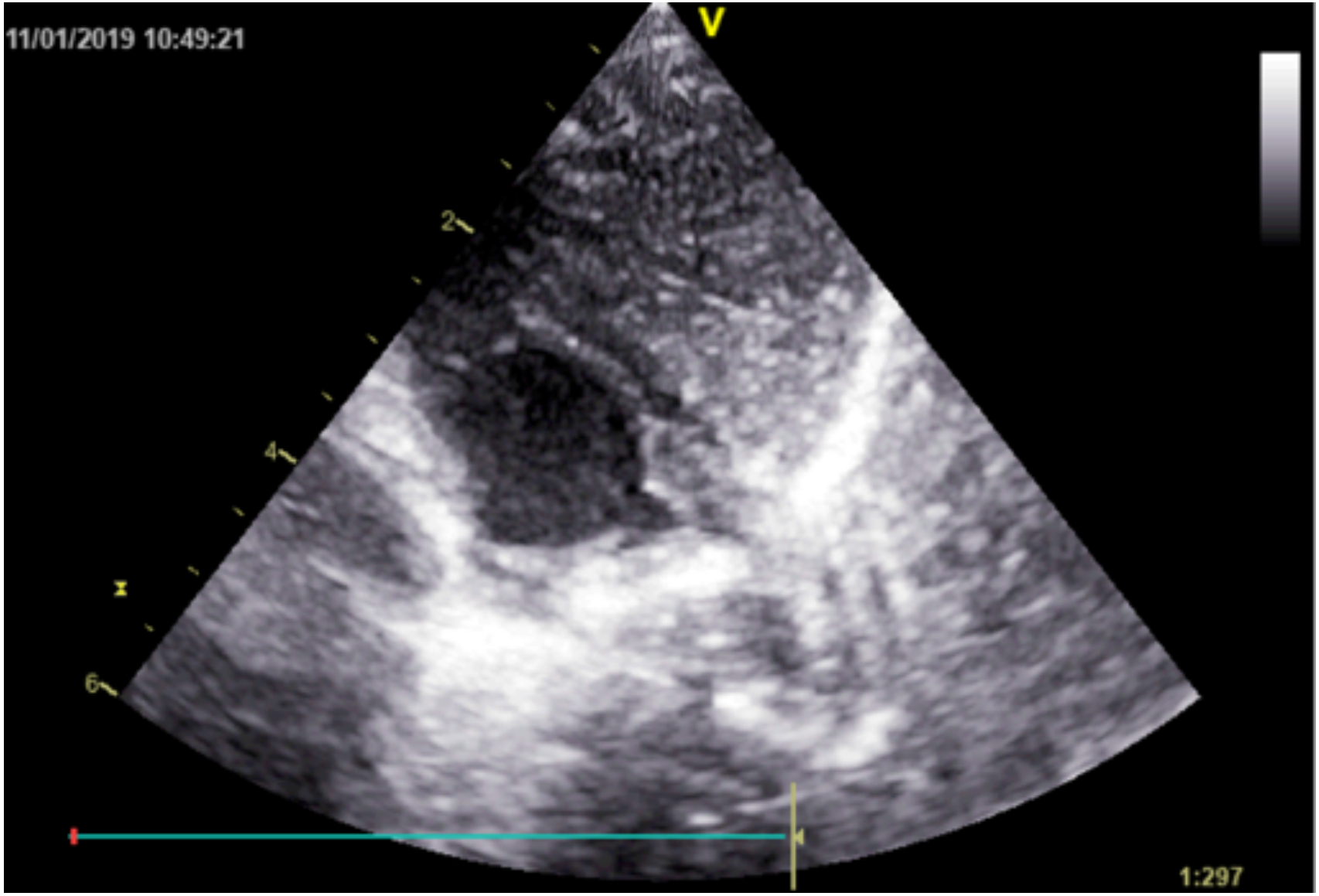
11/01/2019 10:49:21
V
2
4
6
1:297

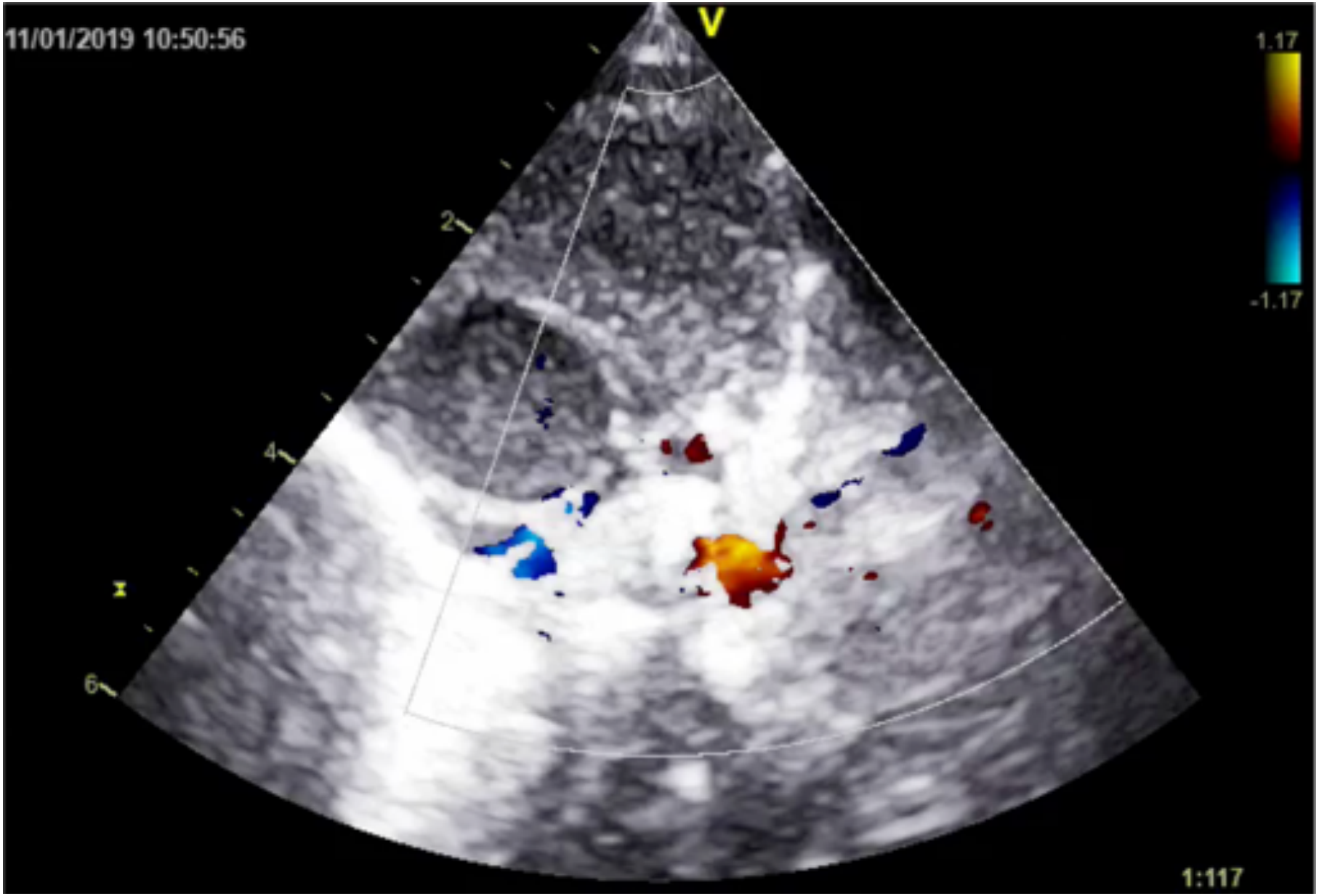
11/01/2019 10:50:56
V
1.17
-1.17
2
4
6
1:117

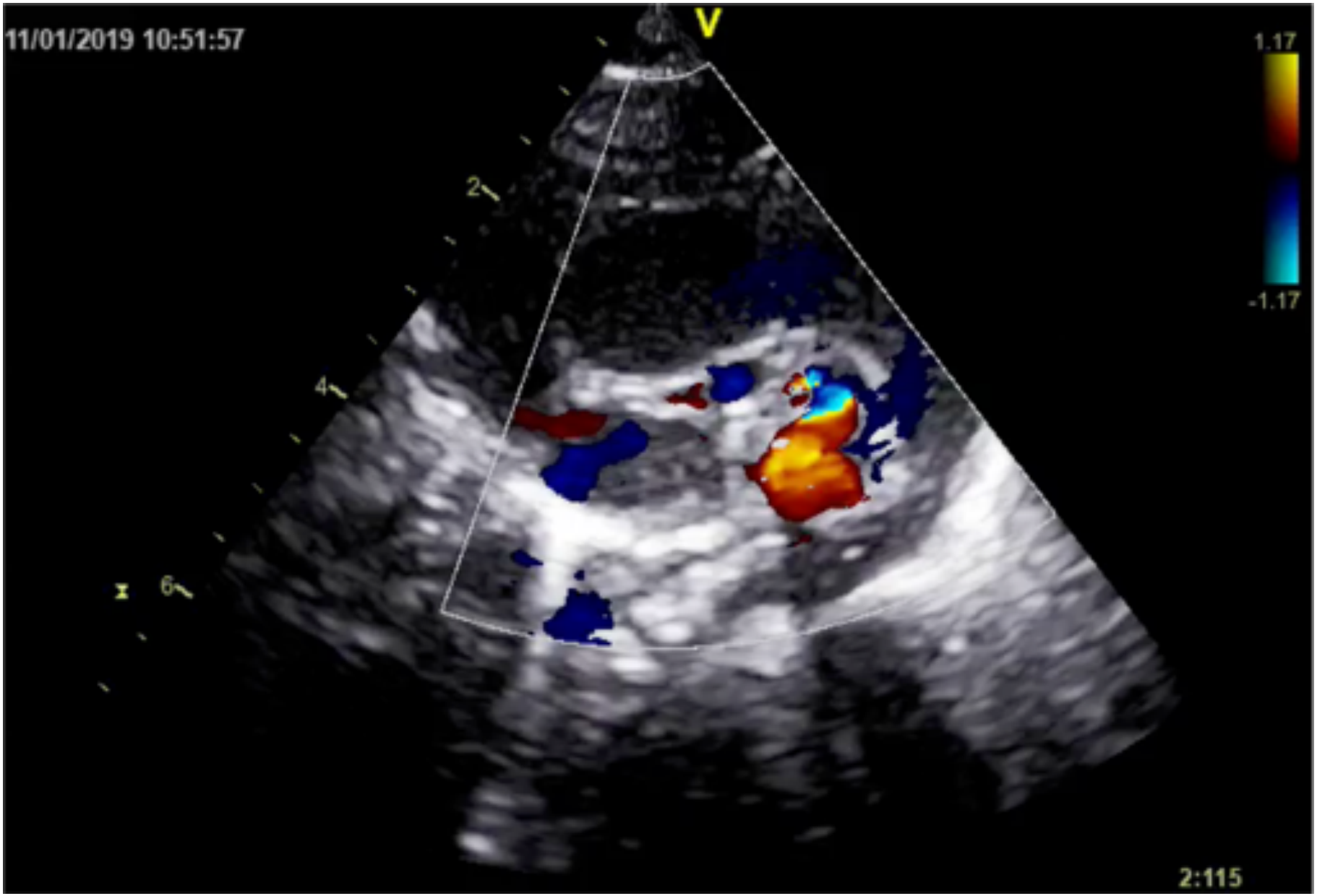
11/01/2019 10:51:57
V
1.17
-1.17
2
4
6
2:115

11/01/2019 10:51:13
V

APSO :Formes anatomiques

Type I arbre artériel complet
avec taille des AP normale

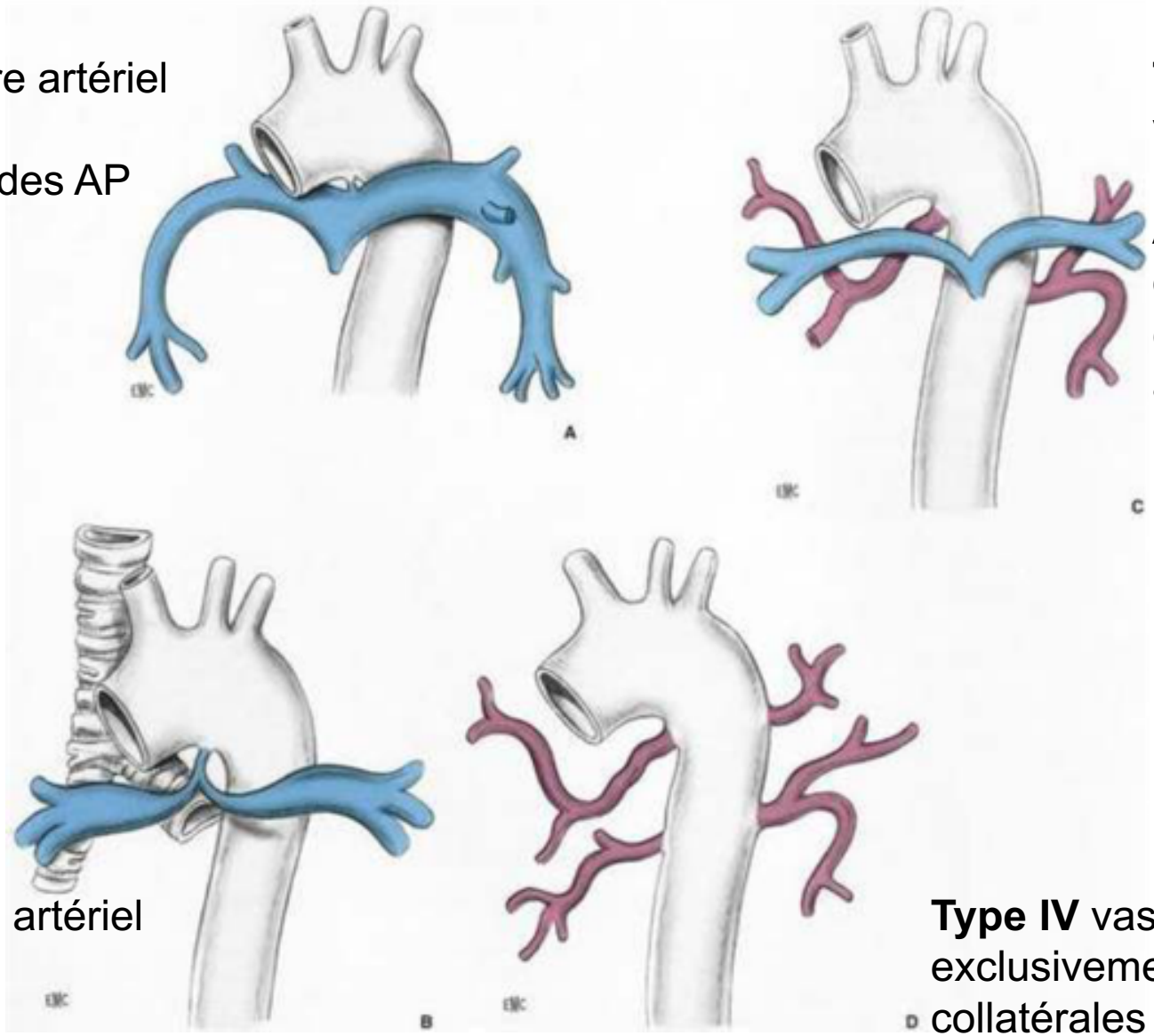

Type III vascularisation mixte par des AP natives et des collatérales aorto pulmonaires

Type II arbre artériel complet
avec des AP hypoplasiques

Type IV vascularisation exclusivement par des collatérales MAPCA sans Mouette

APSO: Formes anatomiques

Défi**nitions**

• **Mouette**: confluence des AP plus ou moins hypoplasique alimentant un tronc de l'AP hypoplasique par voie rétrograde

• **MAPCA**: Major Aorto Pulmonary Collateral Artery =collatérale systémico-pulmonaire développée au dépend d'une artère bronchique et venant suppléer la vascularisation pulmonaire.
Les MAPCAs peuvent alimenter un territoire pulmonaire isolé; elles sont dites non communicantes. Leur élimination entraine une perte complète et définitive de la vascularisation du champ pulmonaire correspondant.

Un territoire pulmonaire peut avoir une alimentation mixte par une MAPCA et une branche de l 'artère pulmonaire. Cette MAPCA est dite communicante (avec l'AP native)

APSO : Examens complémentaires

Imagerie

•elle n'est pas systématique

•elle est demandée selon

La qualité de l'imagerie echo (l'echo montre t-elle suffisamment les AP pour la chirurgie envisagée

Le type de chirurgie envisagée (Blalock, unifocalisation, réparation)

Scanner

Aide à la cartographie et à l' anatomie des APs et des collatérales: voir une «mouette» = présence d'AP natives pas toujours vues en écho

Anatomie coronaire

Cathéthérisme cardiaque

Pas pour les type I et discutés pour les type II selon angioscanner

APSO : Stratégies thérapeutiques

Prise en charge médicale

Naissance en milieu spécialisé si DAN et transfert en Cardiopédiatrie

En l'absence de DAN, c'est souvent la découverte d'une cyanose à la maternité et le transfert en SAMU en service de cardiologie pédiatrique

- en cas de cyanose profonde, perfusion de Prostine à 0,0125 microg/kg/min (jusqu'à 0,1 microg/kg/min) en l'absence de réponse.
- O2 peu ou pas efficace: fait monter de 5 à 10% la saturation
- pas d' intubation systématique sauf signes de DR lié à l'hypoxie profonde et l'acidose métabolique.

APSO : Stratégies thérapeutiques

Prise en charge médicale
après confirmation du diagnostic

• poursuite de la prostine si APSO ducto dépendante
Sinon on arrête la prostine ce qui peut nous laisser du temps
Retour possible à domicile après qq jours si APSO avec Collatérales
Si la prostine n'est pas débutée attendre de voir si le canal artériel se ferme : surveillance de la saturation

• surveillance néonatale jusqu'à la chirurgie en cas de ducto dépendance, généralement dans les 10 premiers jours de vie

APSO : Stratégies thérapeutiques

• les «bonnes formes» d'APSO sont aussi les plus dangereuses car à risque à la fermeture du canal. Les «mauvaises» formes sont bien tolérées et n'ont pas toujours besoin de chirurgie néonatale.

• le traitement est «sur mesure» et s'efforce d'amener de manière de plus souvent séquentielle (nombre d' étapes variable) vers la réparation complète

• réparation complète: septation interventriculaire et rétablissement d'une continuité entre VD et AP quelque soit la technique (avec ou sans tube)

• toutes les étapes précédant la réparation ont pour but de faire grandir les artères pulmonaires natives, de recruter le maximum de champs pulmonaires y compris en «uni focalisant» des MAPCAs non communicantes sur le lit artériel pulmonaire.

APSO : Stratégies thérapeutiques

les interventions palliatives:

- but: faire grossir les AP et rallier les collatérales non communicantes au lit artériel pulmonaire natif
- Anastomose de Blalock
- Unifocalisation de collatérales (MAPCAs) non communicantes
- Embolisation de MAPCAs communicantes (KT)
- Stent APs

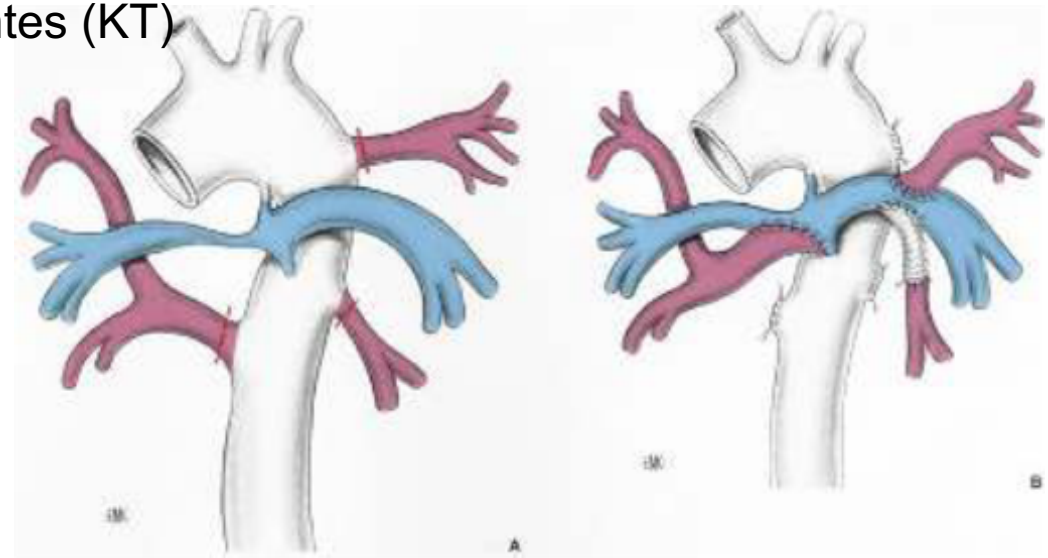

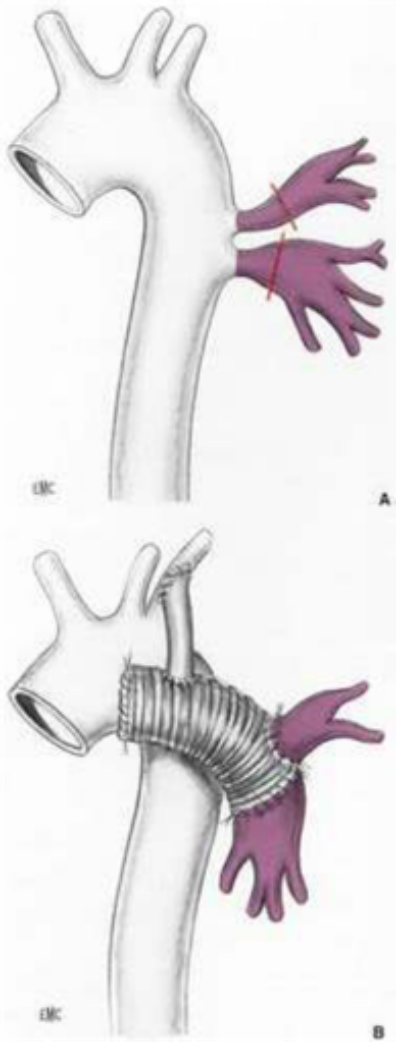

APSO : Stratégies thérapeutiques

Les interventions curatives:

avec ou sans tube VD-AP selon la distance entre l'infundibulum et la mouette pulmonaire
Tube VD AP valvé ou non

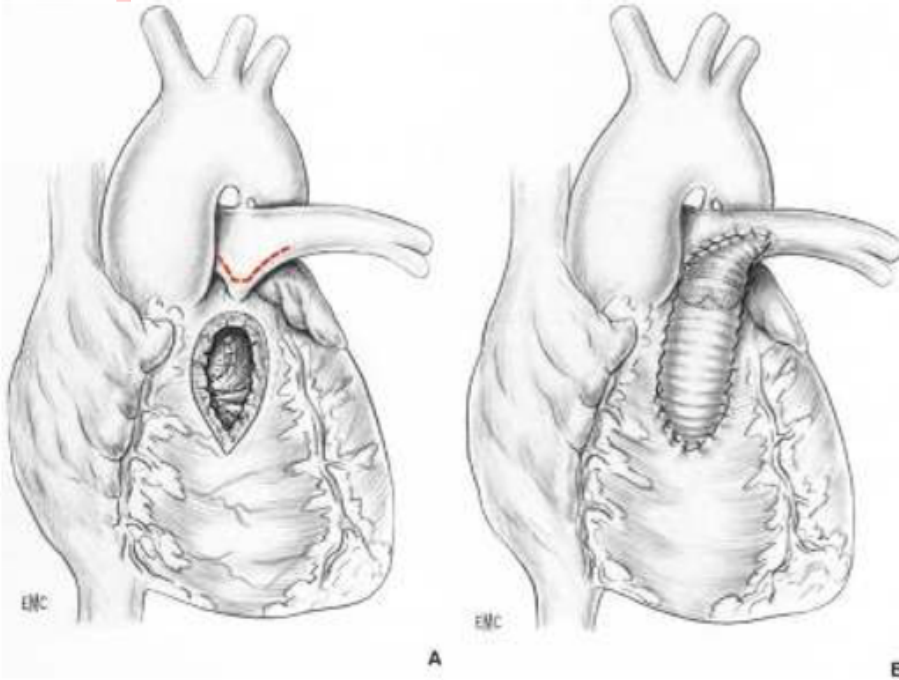

Plastie de la bifurcation pulmonaire à l'aide de tubes

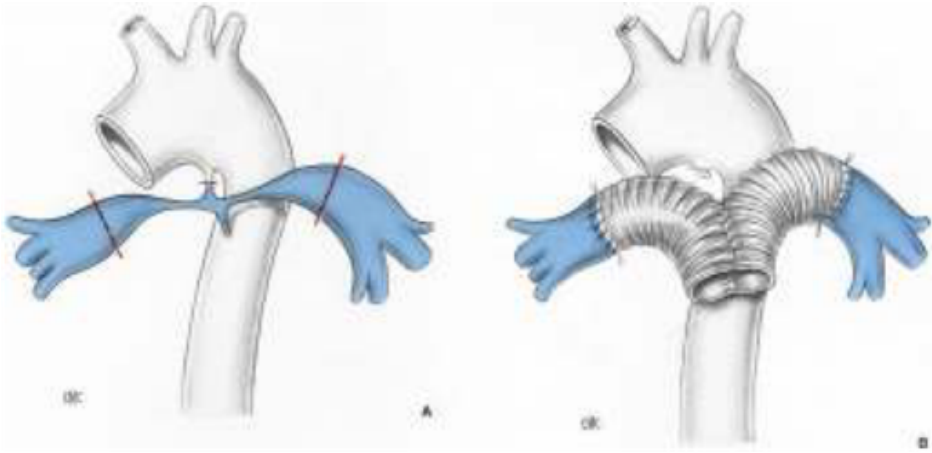

APSO (2) : traitement

- Type 1 :

  1. Blalock néonatal ou ouverture VD AP : apport de sang au poumon.
  2. Cure complete à quelques mois (fonction de la **saturation + KT ou TDM**).
  3. Valvulation pulmonaire le plus tard possible : ado ou adulte.

- Type 2 :

  1. Blalock néonatal ou ouverture Vd AP
  2. Cure complete à quelques mois (fonction de la **saturation + KT ou TDM**) avec risque de tube
  3. Changement**s** de tube le plus tard possible
     et / ou valvulation pulmonaire : enfant, ado, adulte.

APSO (2) : traitement

- Type 3 :

1. Tube VD-AP +/- rapide en période néonatal fonction des collatérales : apport de sang au poumon et **croissance AP++.**
2. Cure complete si possible après évaluation croissance des branches pulmonaires
   = dès que leur taille est suffisante **(KT)**…
1. Changement**s** de tube le plus tard possible
   et / ou valvulation pulmonaire.

- Type 4 : ABSTENTION THERAPEUTIQUE ou

1. Tube VD-AP + Unifocalisation droite ou gauche **(Après KT ou TDM)**.
2. Unifocalisation controlatérale **(Après KT ou TDM)**.
3. Changements de tube multiples, reprise colatérales, sténoses branches pulmonaires (fonction de la **saturation + KT ou TDM**)…
4. Cure complète éventuelle si possible (croissance artères pulmonaires :
   KT ou TDM).

Agénésie des valves pulmonaires

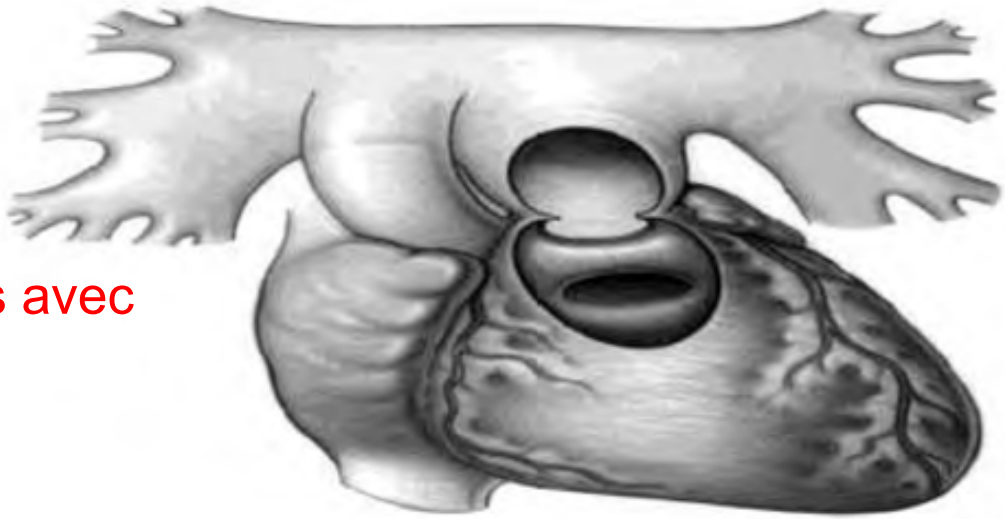

Agénésie des valves pulmonaires avec CIV :

- < 5 % des TOF
- Sténose anneau +++
- IP +++
- Dilatation TAP/ APG / APD
- Compression trachéo-bronchiques +++
- Forme Nouveau né : forme respiratoire
- Forme enfant proche du Fallot
- ETT / TDM +++

Agénésie des valves pulmonaires

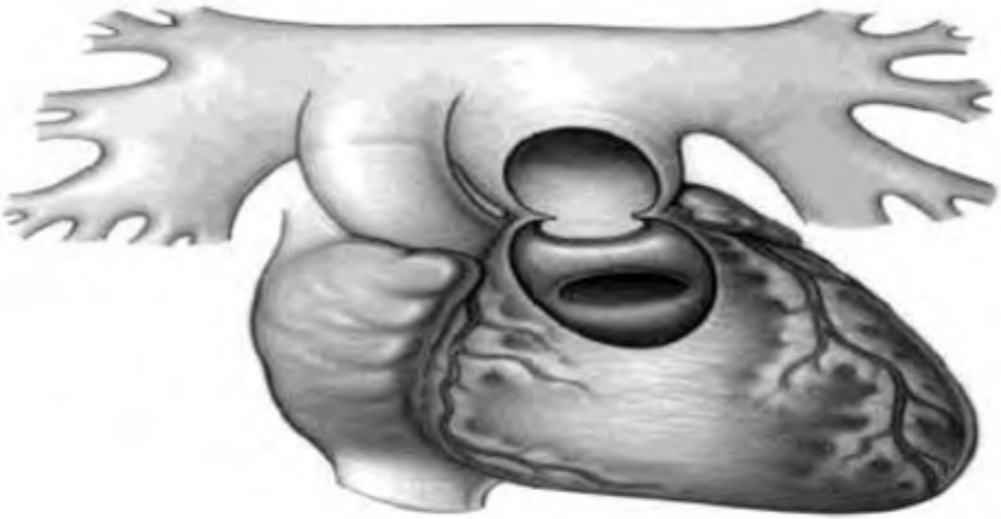

Cardiopathie cono-troncale
Rare
• Association microdélétion 22q11 possible.
Maladie respiratoire liée à la compression des bronches
• Anatomie:
 valves pulmonaires absentes ou non fonctionnelles (collerette péri annulaire),
Avec un anneau pulmonaire hypoplasique
Hypothèse étiologique: Absence de canal artériel

Agénésie des valves pulmonaires

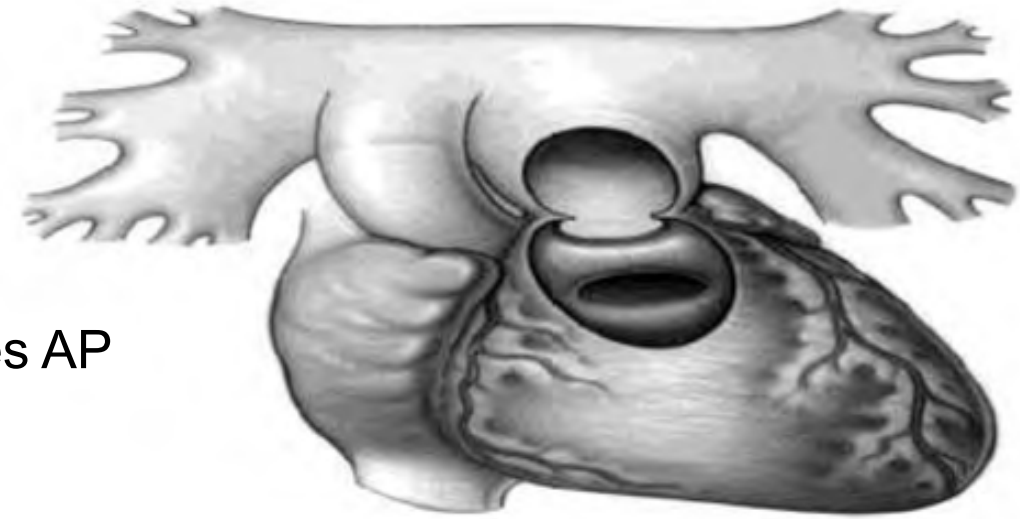

Echographie

Énorme dilatation anévrysmale des AP
⇒compression des bronches.

Anneau pulmonaire hypoplasique et sténose et fuite du reliquat vavlulaire

Association fréquente d'une CIV par malalignement.
Shunt D/G par la CIV si
– hypoplasie sévère de l'anneau pulmonaire
– et/ou RVP périphériques élevées

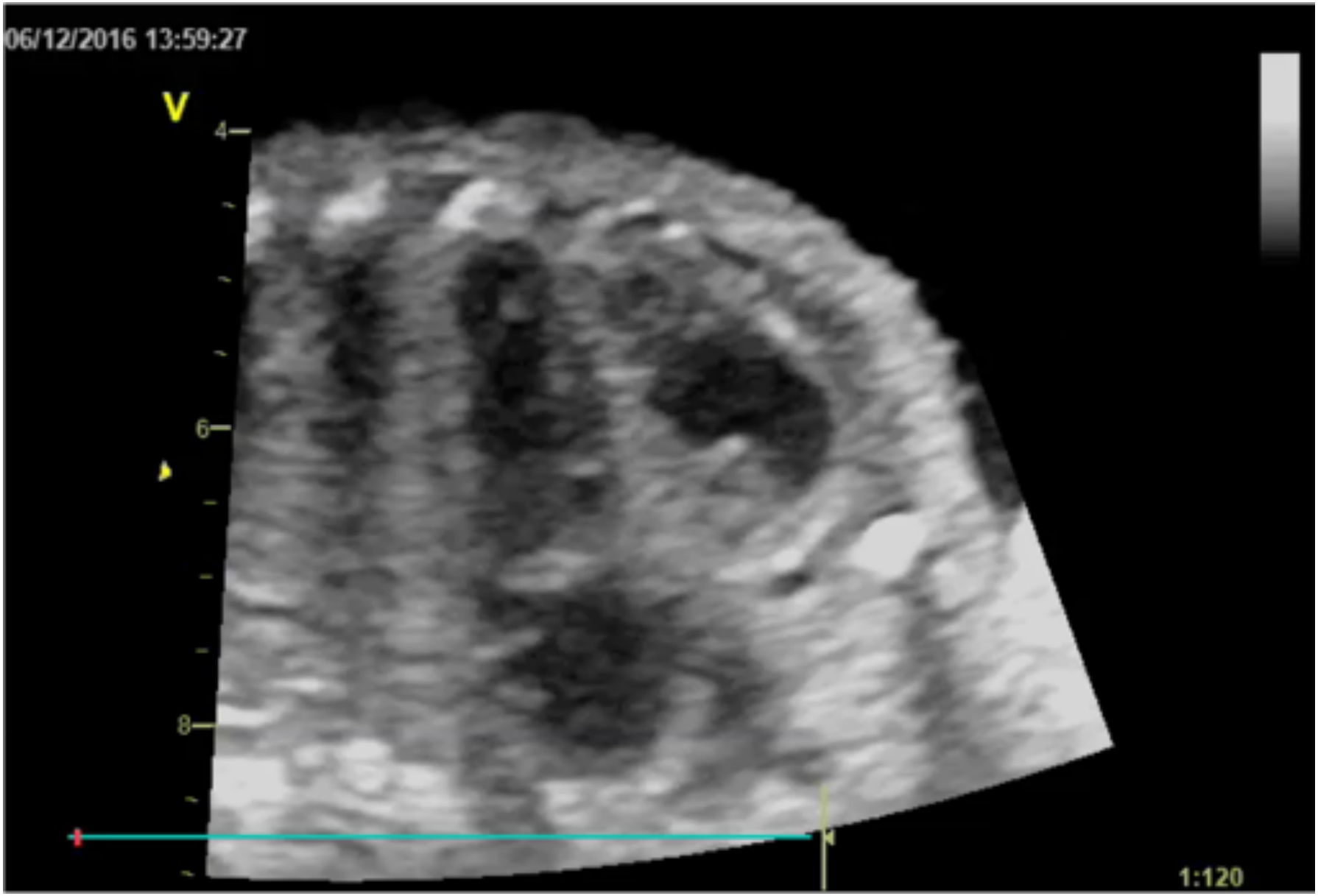
06/12/2016 13:59:27
V
4
6
8
1:120

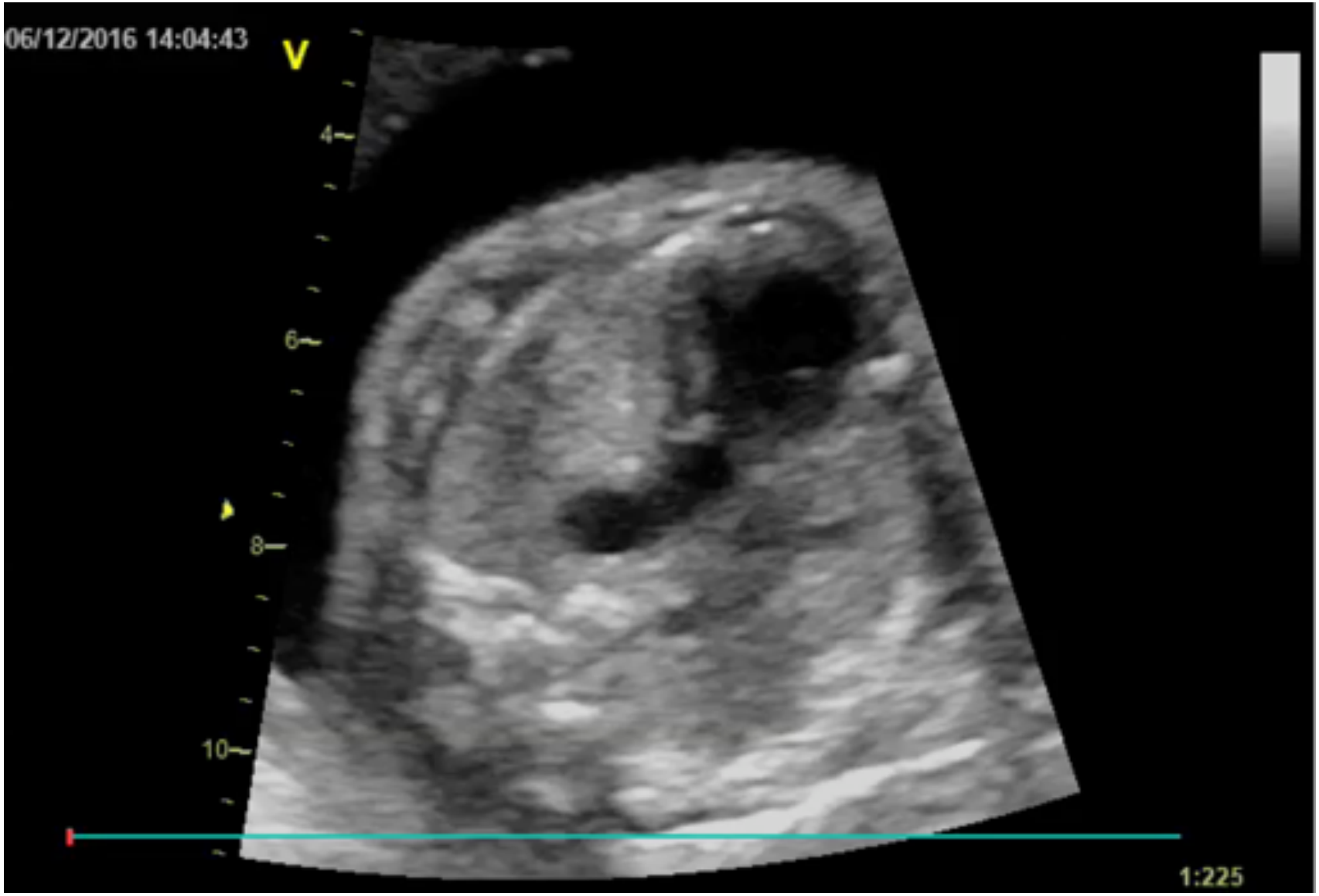
06/12/2016 14:04:43
V
4
6
8
10
1:225

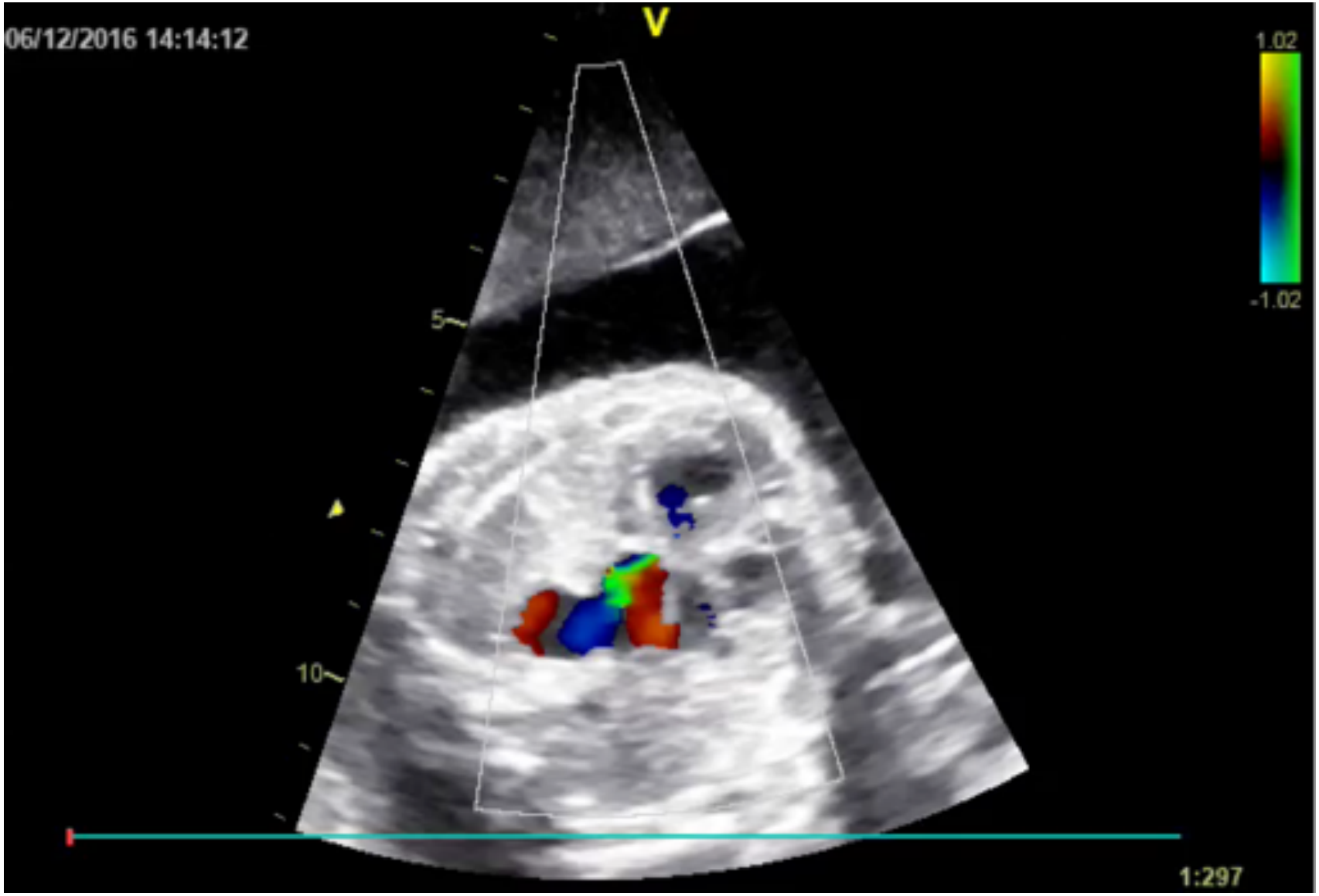
06/12/2016 14:14:12
V
1.02
-1.02
5
10
1:297

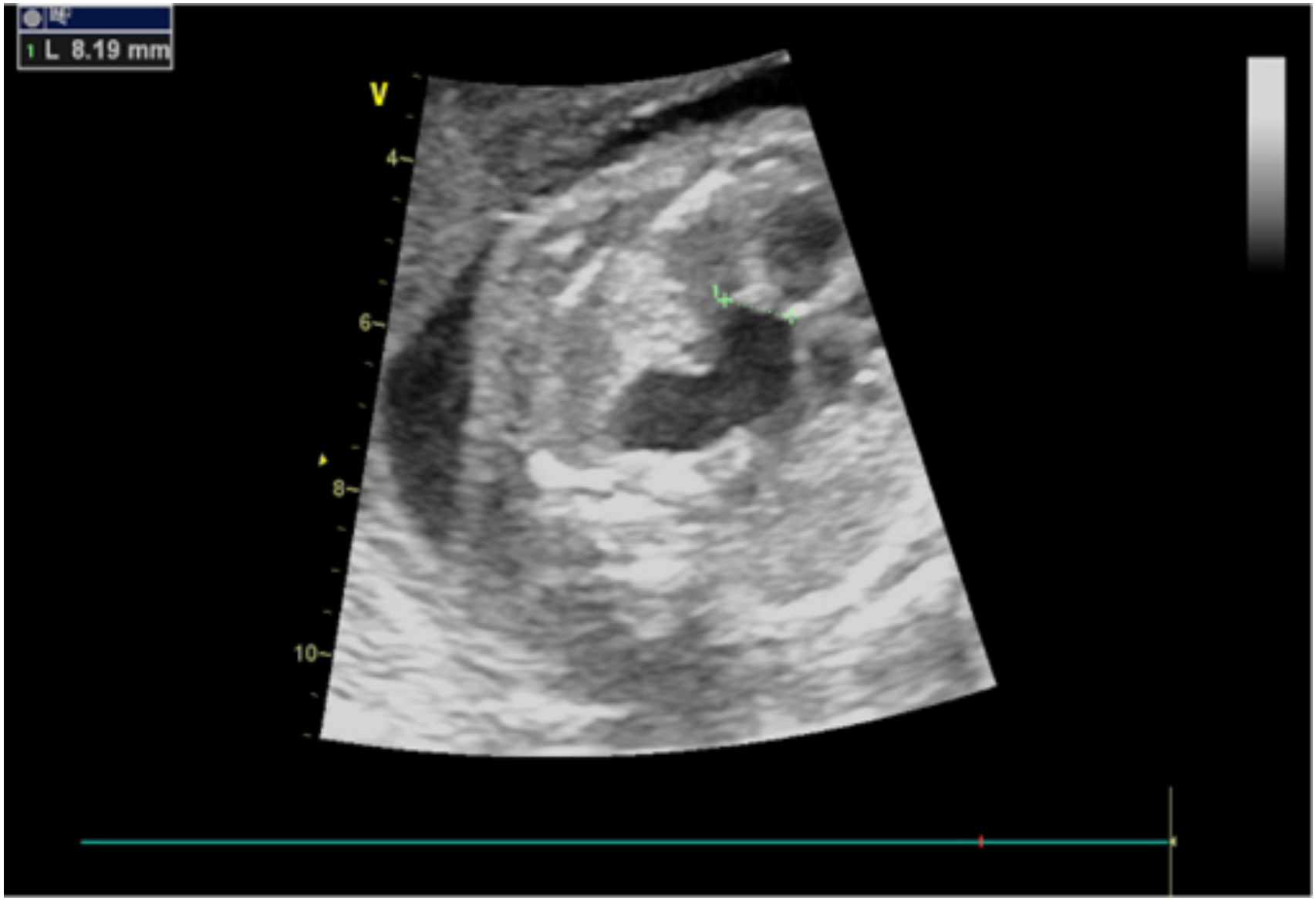
1 L 8.19 mm
V
4
6
8
10

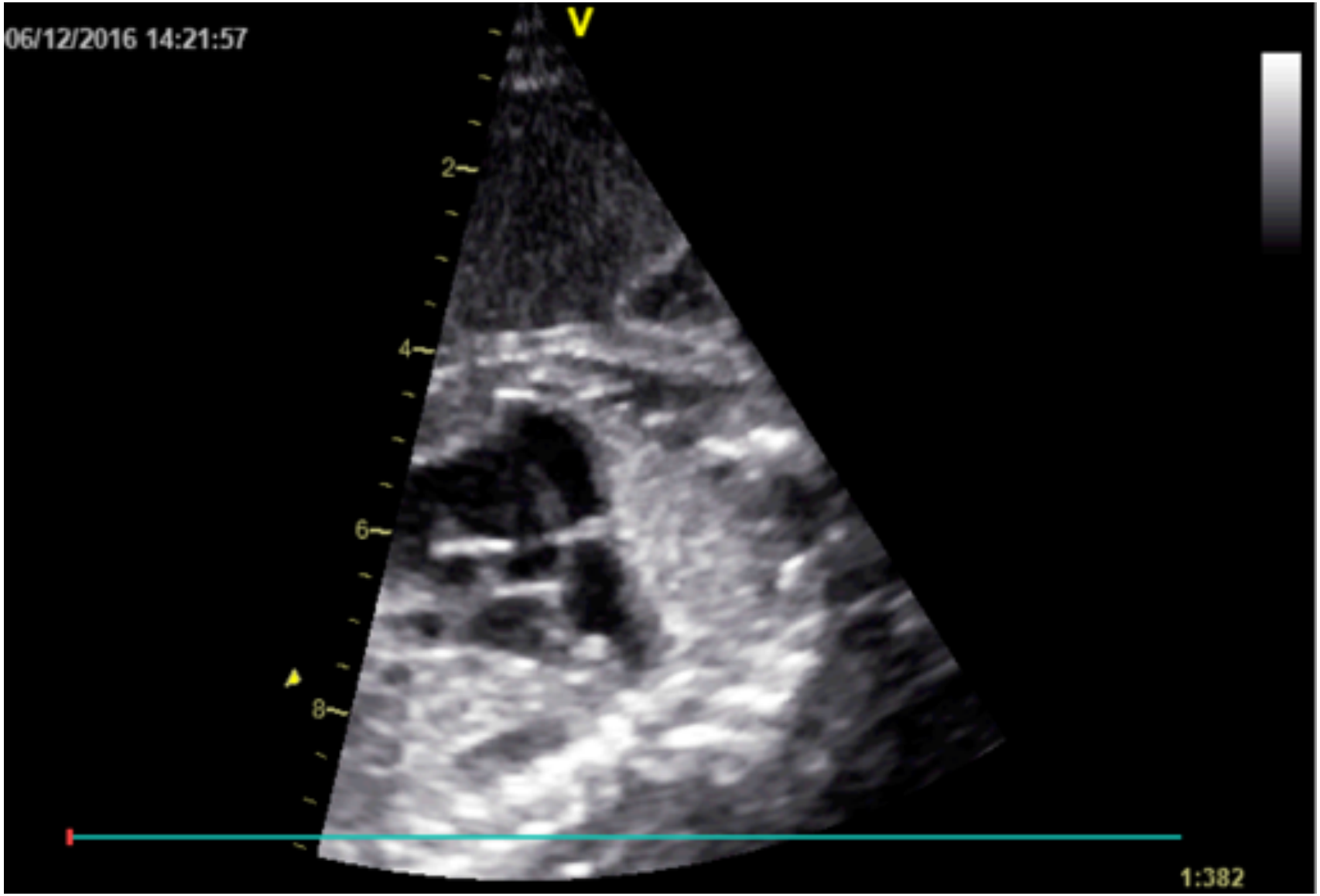
06/12/2016 14:21:57
V
2
4
6
8
1:382

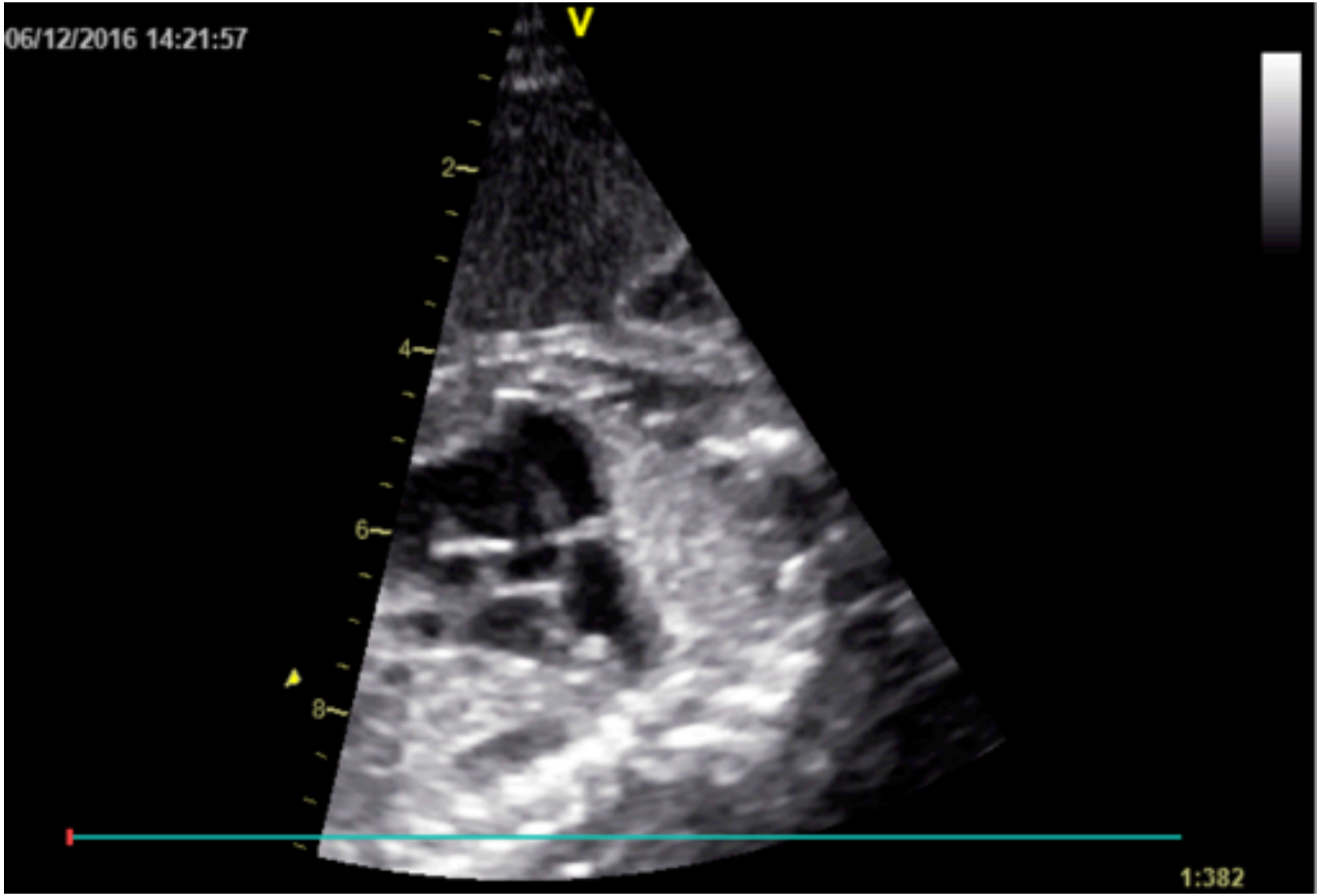
06/12/2016 14:21:57
V
2
4
6
8
1:382

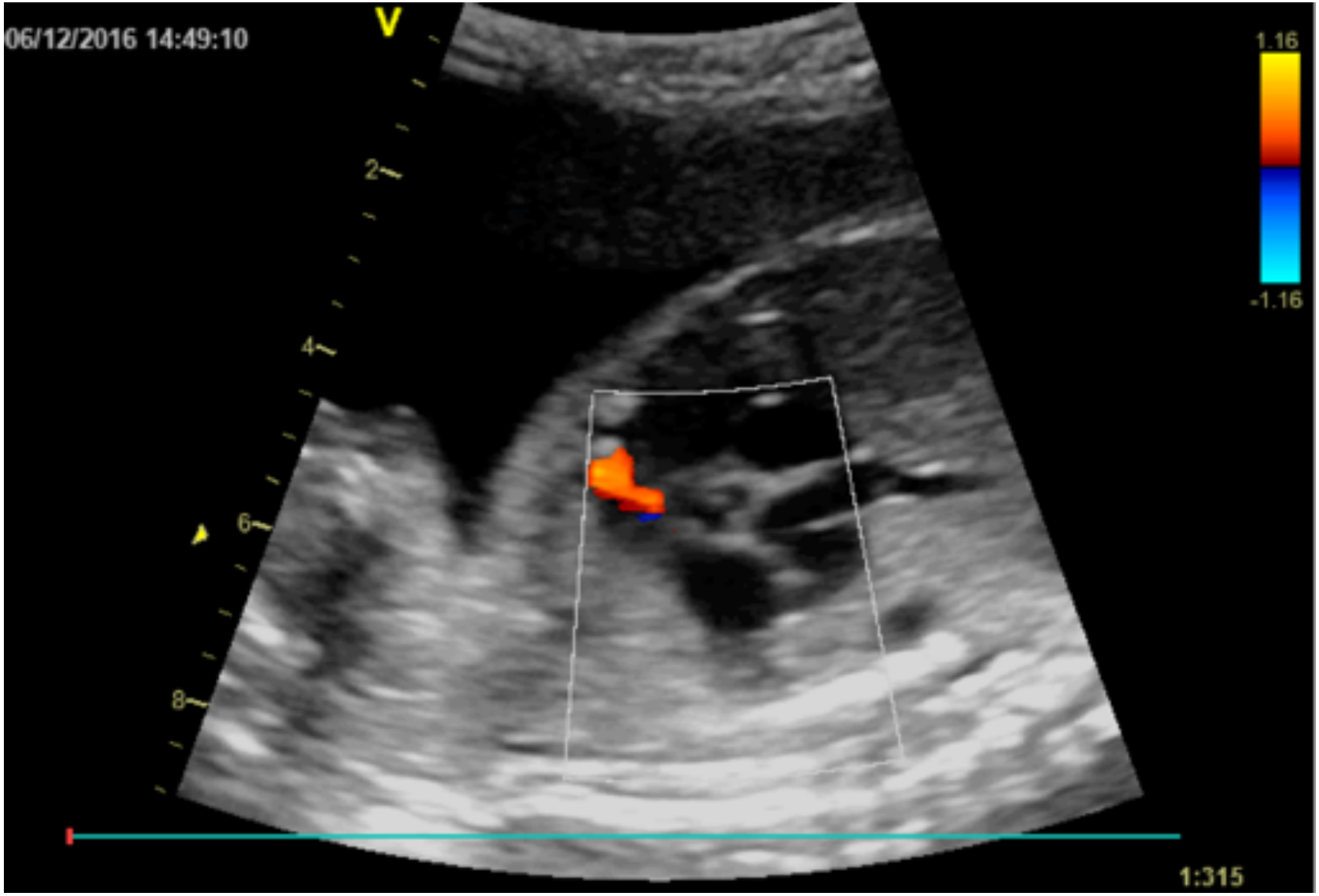
06/12/2016 14:49:10
V
2
4
6
8
1.16
-1.16
1:315

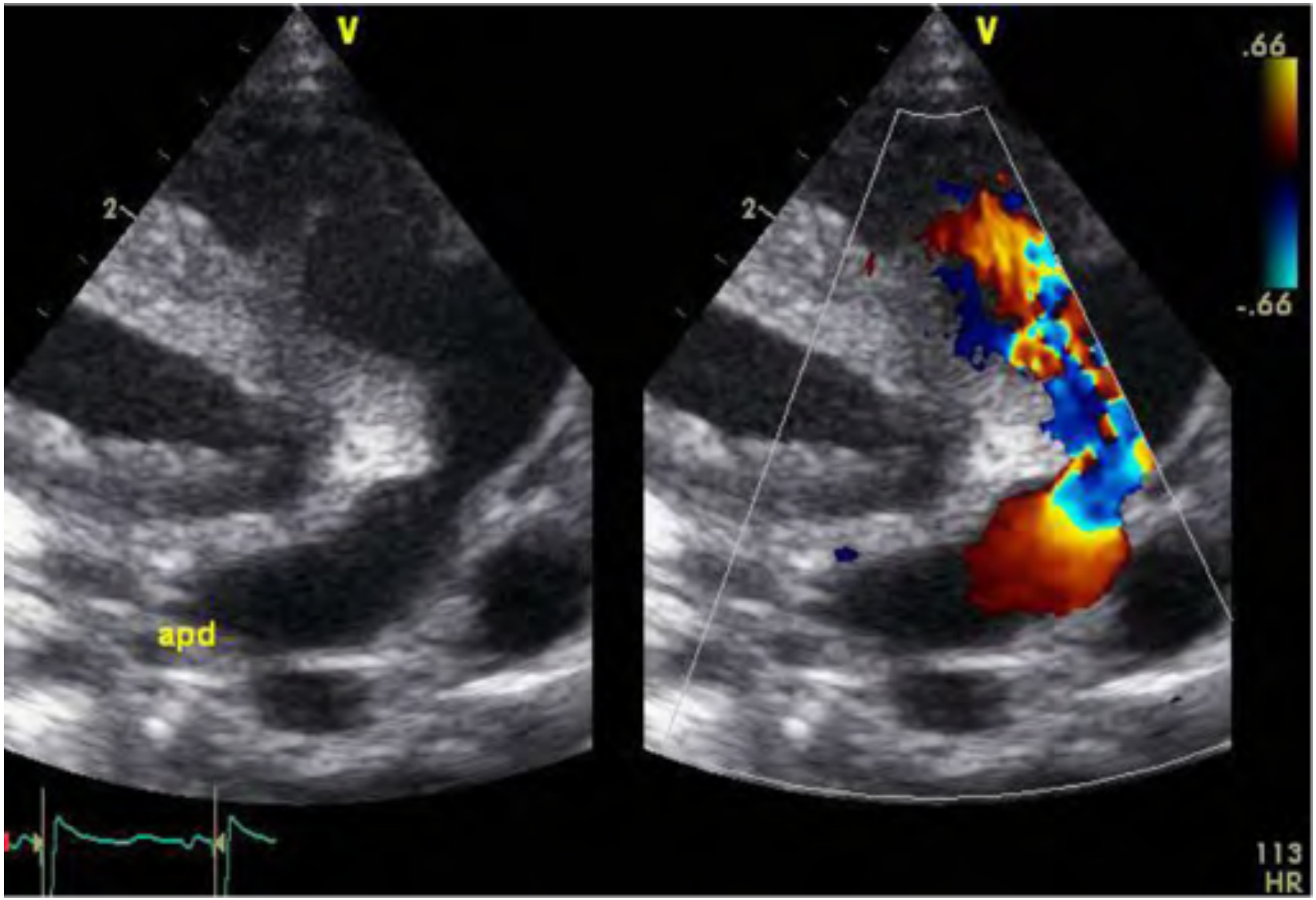
V
2
apd
V
2
.66
-.66
113
HR

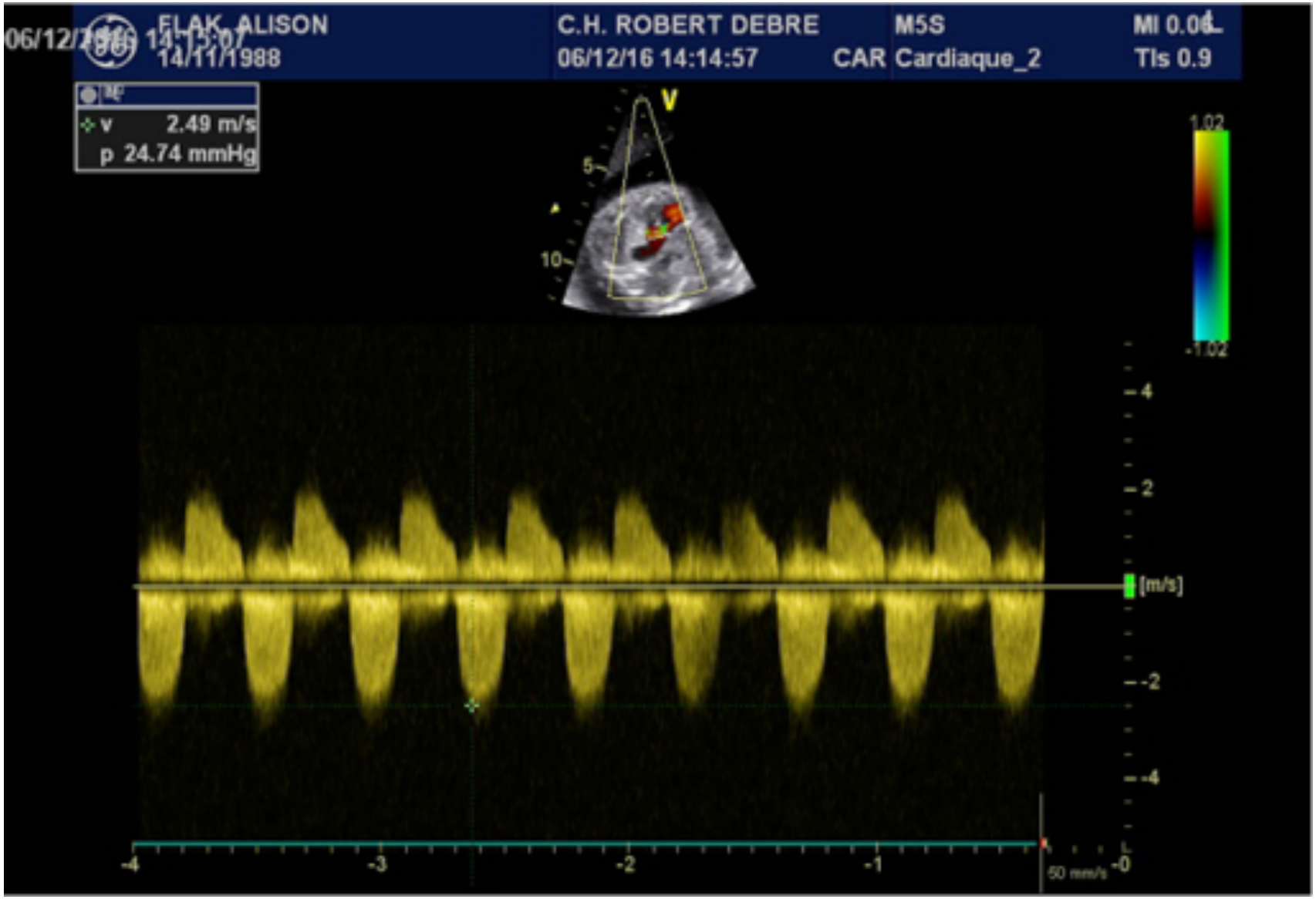
06/12/2016 14:13:07
FLAK ALISON
14/11/1988
C.H. ROBERT DEBRE
06/12/16 14:14:57
CAR
M5S
Cardiaque_2
MI 0.06
TIs 0.9
v 2.49 m/s
p 24.74 mmHg
V
5
10
1.02
-1.02
4
2
[m/s]
-2
-4
-4
-3
-2
-1
-0
50 mm/s

Agénésie des valves pulmonaires

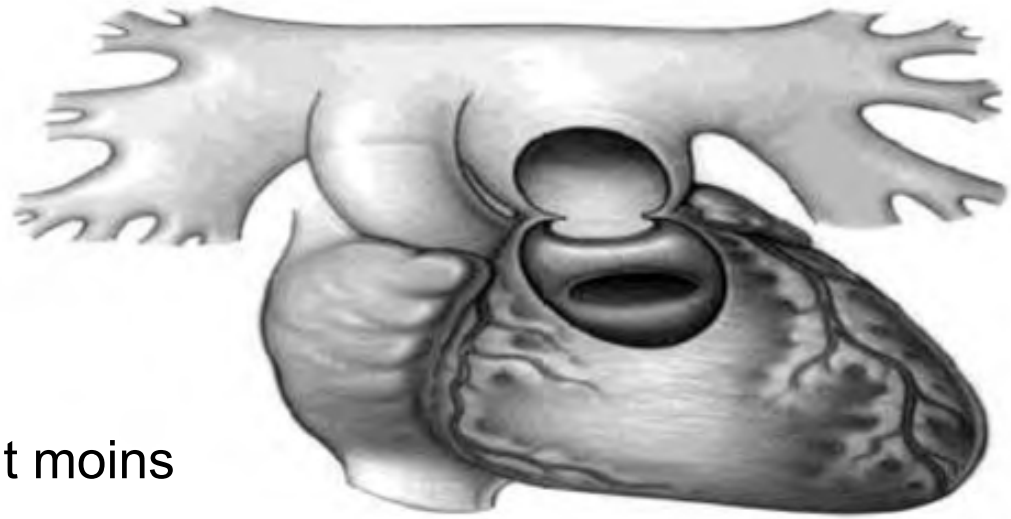

Variante: agénésie des valves pulmonaires sans CIV

- Idem sauf que: dilatation souvent moins importante, bronches moins comprimées,
- Canal artériel présent et généralement très actif, shunt G/D, possible IC.
- Traitement: fermeture du CA suffit souvent. Sinon même principes chirurgicaux que agénésie + CIV si signes fonctionnels respiratoires.

Agénésie des valves pulmonaires

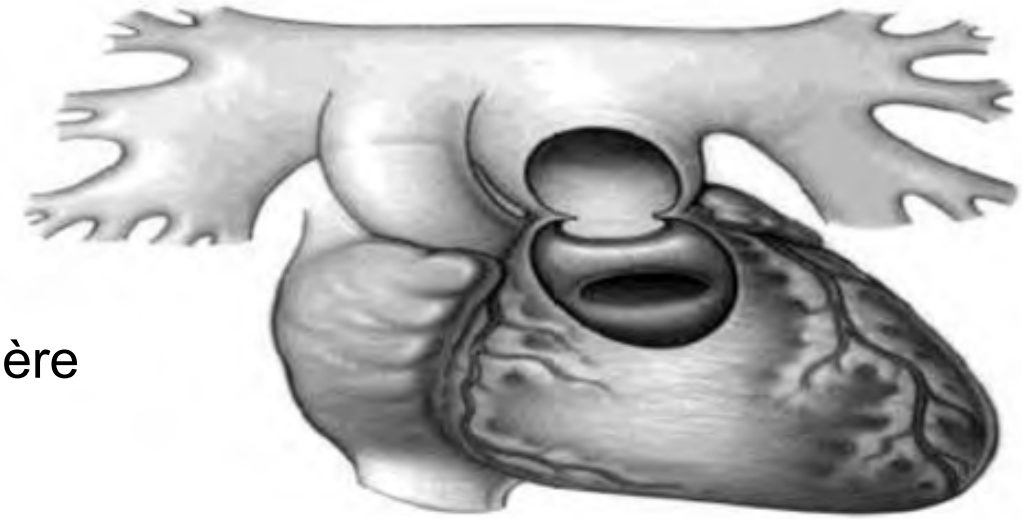

Clinique

Détresse respiratoire de la première année de vie:

– sévérité variable

– troubles de ventilation par compressions bronchiques.

• Cyanose d'origine double:

– respiratoire

– et cardiaque (obstacle droit + CIV).

• Auscultation:

– double souffle systolo-diastolique latéro-sternal gauche

Agénésie des valves pulmonaires

Radio de thorax

Coeur de volume quasi normal.

• Aspect pseudo-tumoral de l'AP et de ses branches.

• Troubles de ventilation +++:

– emphysèmes,

– atélectasies.

• Vascularisation pulmonaire normale ou diminuée, mais difficile à apprécier car troubles de ventilation.

Agénésie des valves pulmonaires

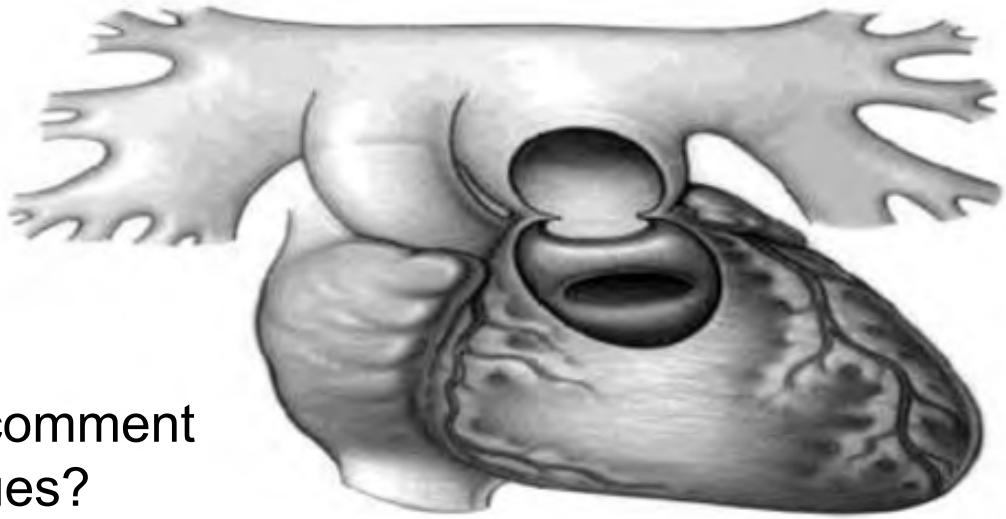

Stratégies chirurgicales

• cure complète

Que fait on sur la voie VD AP et comment lever les compressions bronchiques?

• Plicature AP

+/- Manoeuvre de Lecompte

Plastie de réduction des 2 APs

Chez le bouveau né :

• Tube VD-AP

• monocusp

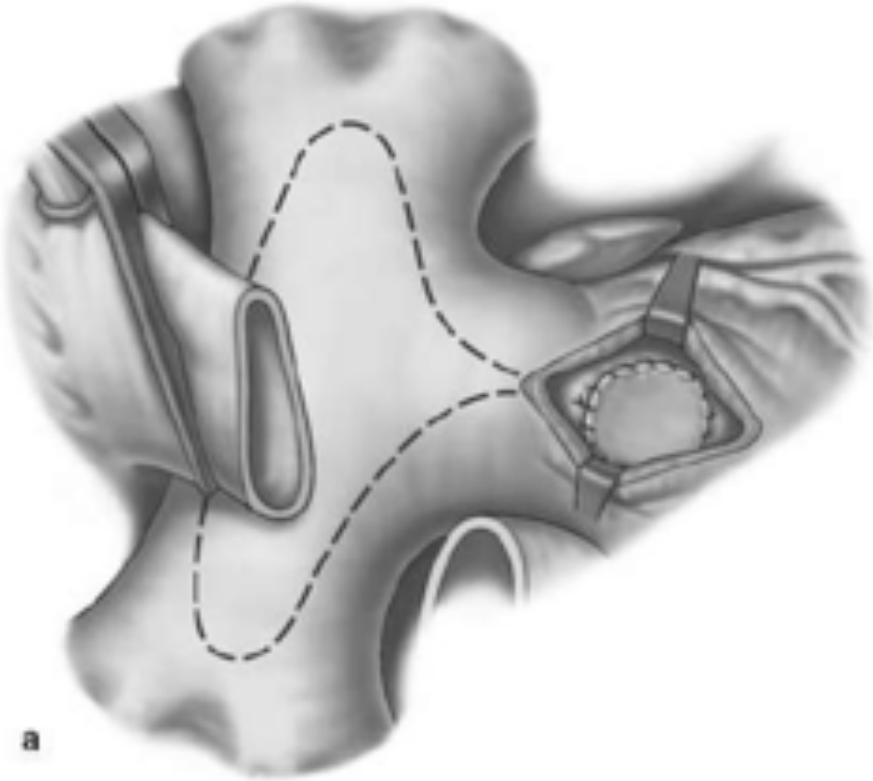
a

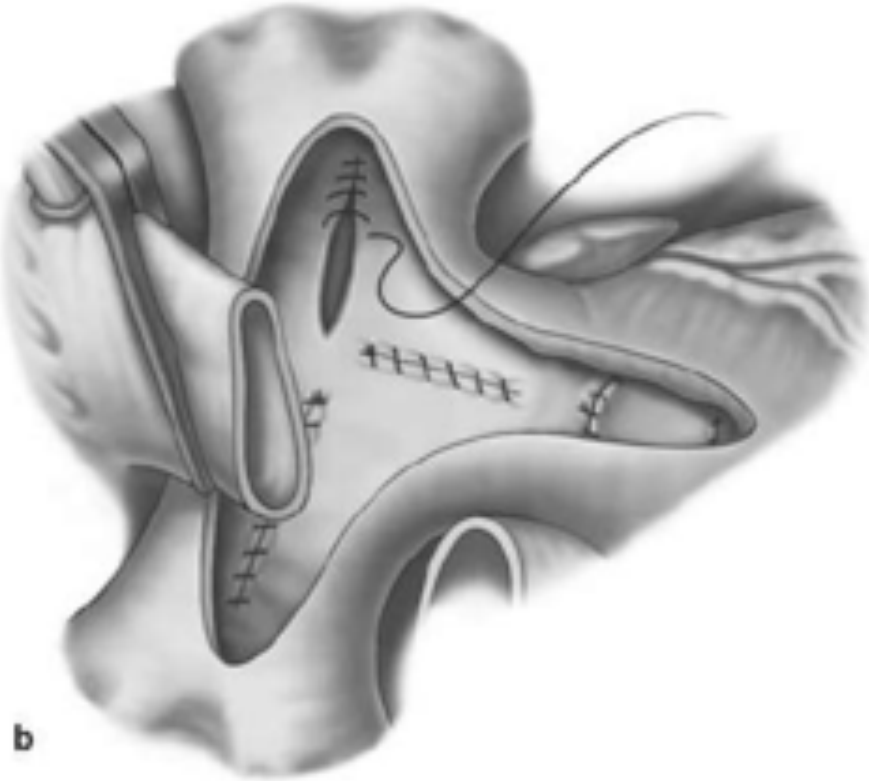
b

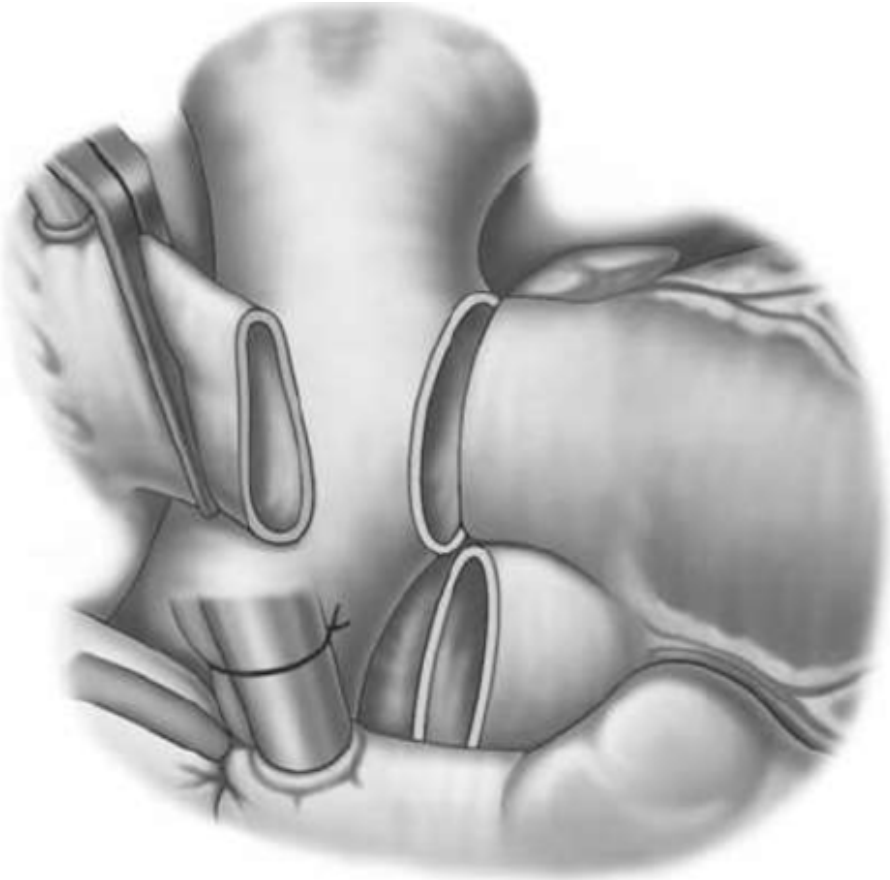

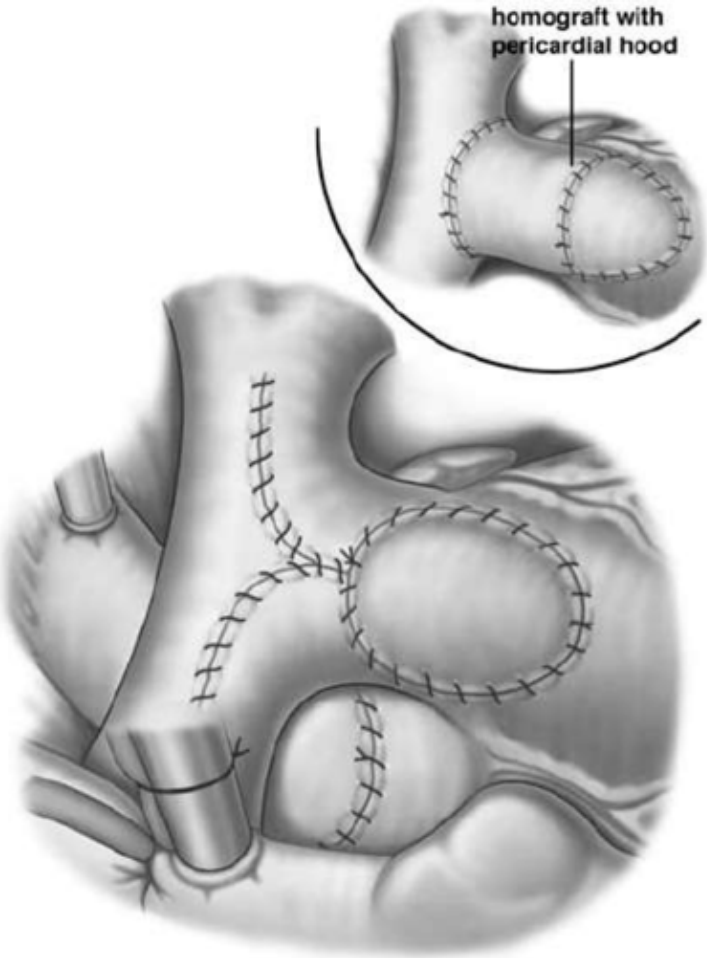
homograft with
pericardial hood

Agénésie des valves pulmonaires

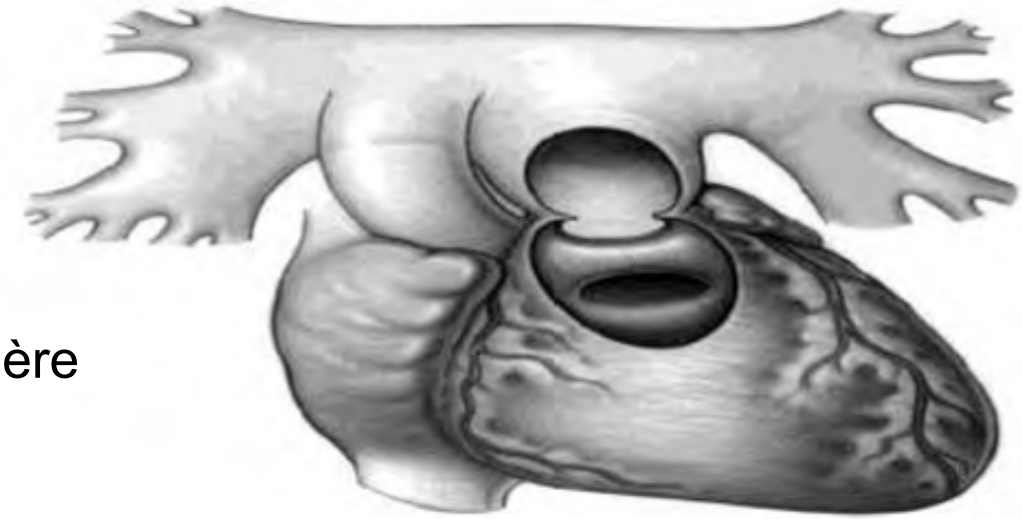

Clinique

Détresse respiratoire de la première année de vie:

– sévérité variable

– troubles de ventilation par compressions bronchiques.

• Cyanose d'origine double:

– respiratoire

– et cardiaque (obstacle droit + CIV).

• Auscultation:

– double souffle systolo-diastolique latéro-sternal gauche

Tronc artériel commun

Définition

• Cardiopathie congénitale conotroncale.
• 1.4% des cardiopathie congénitales. (1/10000)

• Diagnostic anténatal
• Souvent associé à un 22q11.

• Anomalies associées
Coronaires, aorte à droite

Tronc arteriel commun

Echographie

-CIV large cono-troncale

-Une Valve troncale dysplasique
Tricuspide = 60%
Quadricuspide 25 %
Bicuspide 10 %

- Des anomalies coronaires fréquentes
• 50% coronaire unique
• Trajet intramural
• 15 % coronaire croise voie éjection VD

- Une naissance des branches pulmonaires variable
Classification de VAN PRAAG

Tronc artériel commun

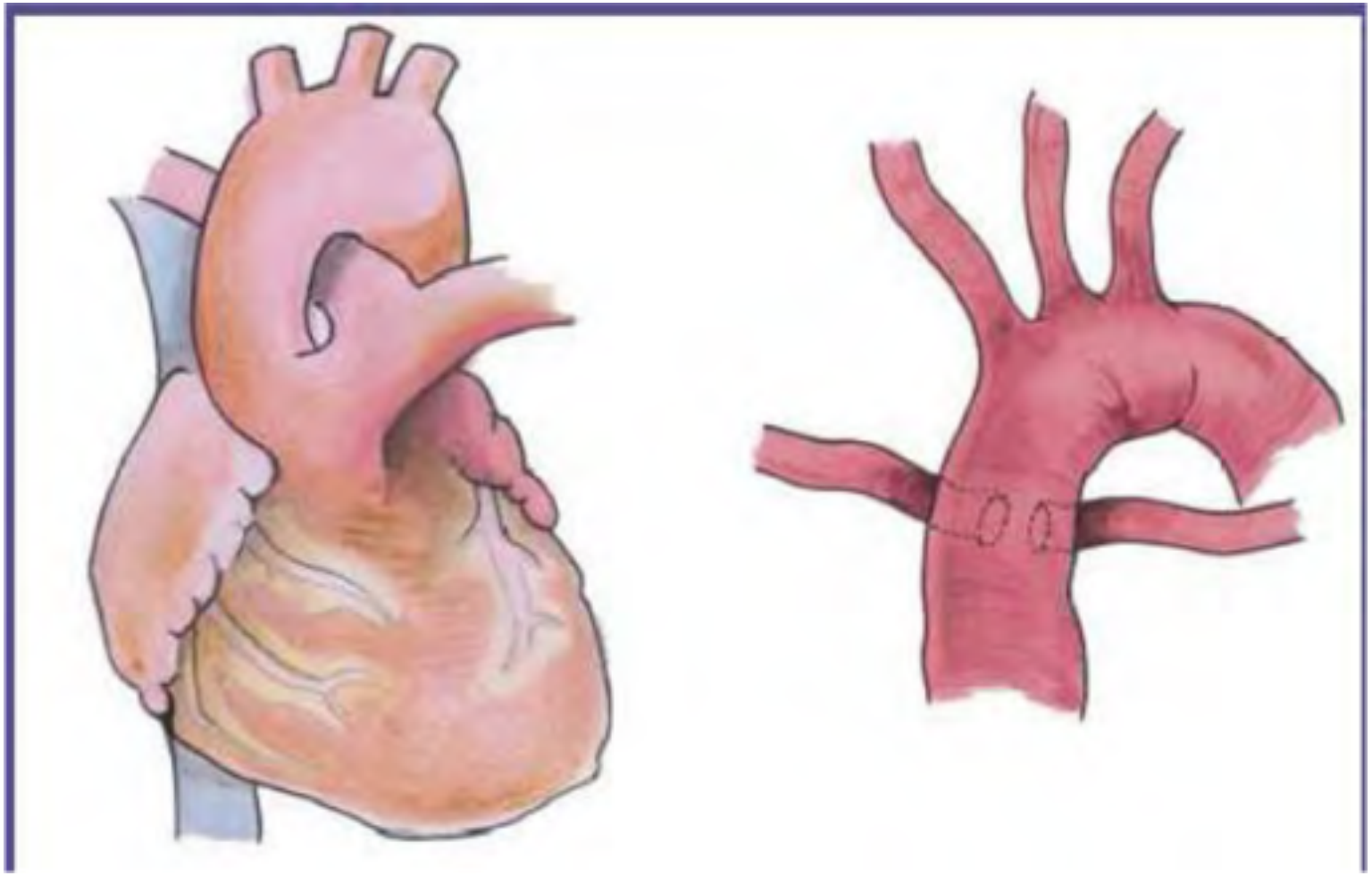

Type I
Tronc AP
65 %

Type II
25 %

Tronc artériel commun

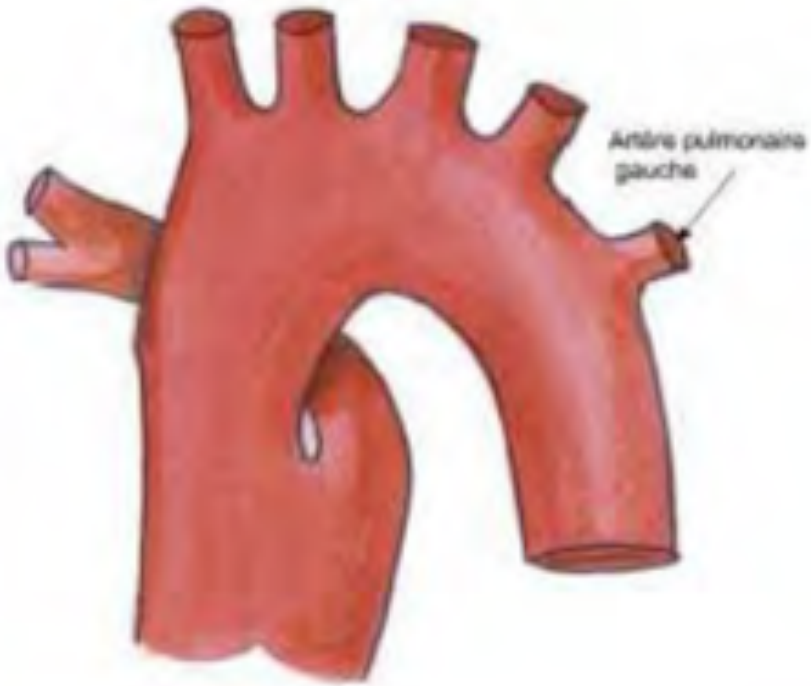

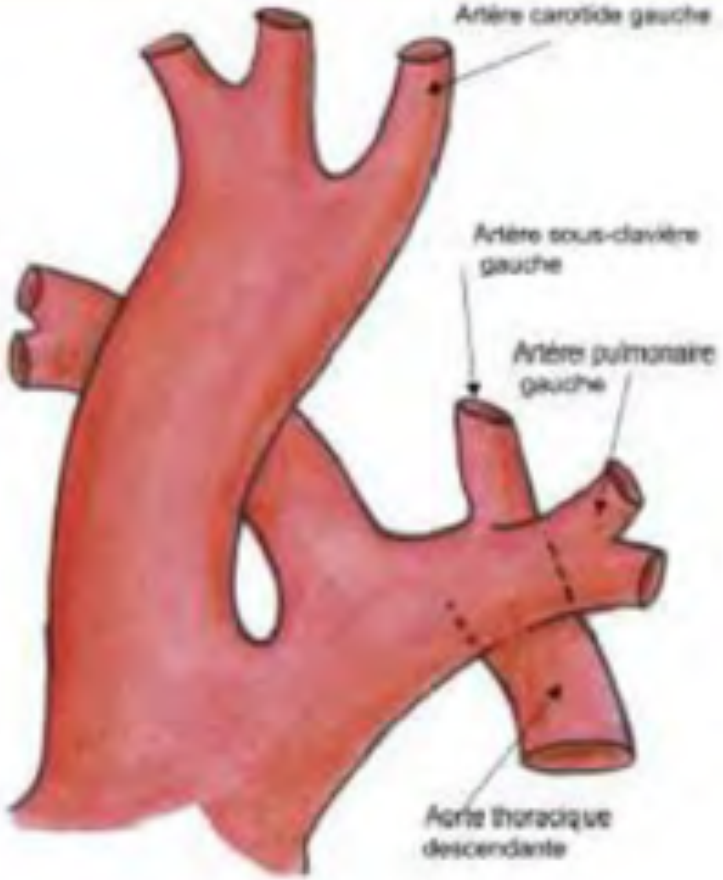

Type III
APG de
l'aorte
Rare

Type IV
Type I + IAA
90 %
del 22q1.1

Tronc artériel commun

Physiopathologie

• Cardiopathie à sang mélangé
• Le débit pulmonaire dépend des résistances vasculaires pulmonaires.
• Cyanose modérée à la naissance.
• Augmentation du débit pulmonaire avec la baisse des RVP pendant les premières semaines de vie.
• Insuffisance cardiaque.
– Surcharge diastolique biventriculaire.
– Ischémie myocardique par vol

Age idéal pour la réparation entre 1 mois et 3 mois.
Jamais une urgence
Après la maladie vasculaire pulmonaire peut se développer rapidement.

Tronc artériel commun

Facteurs de gravité

- L'âge < 1 mois

- Les anomalies associées :
– Coronaires : ostia 37 à 49%
– Interruption d'arche aortique 21 à 30%

- L'importance de la fuite troncale

- La défaillance cardiaque

Tronc artériel commun

Principes chirurgicaux

séparation aorte / AP

• voie gauche

VG – CIV – valve troncale – aorte

• voie droite

VD – tube valvé – AP

Problèmes chirurgicaux

Voie **gauche**

CIV restrictive

Sténose ou fuite valve troncale

Coronaires

Voie **droite**

• tube valvé prothétique

– remplacement itératif

– hypoplasie AP

• reconstruction sans tube prothétique

– valve monocuspide

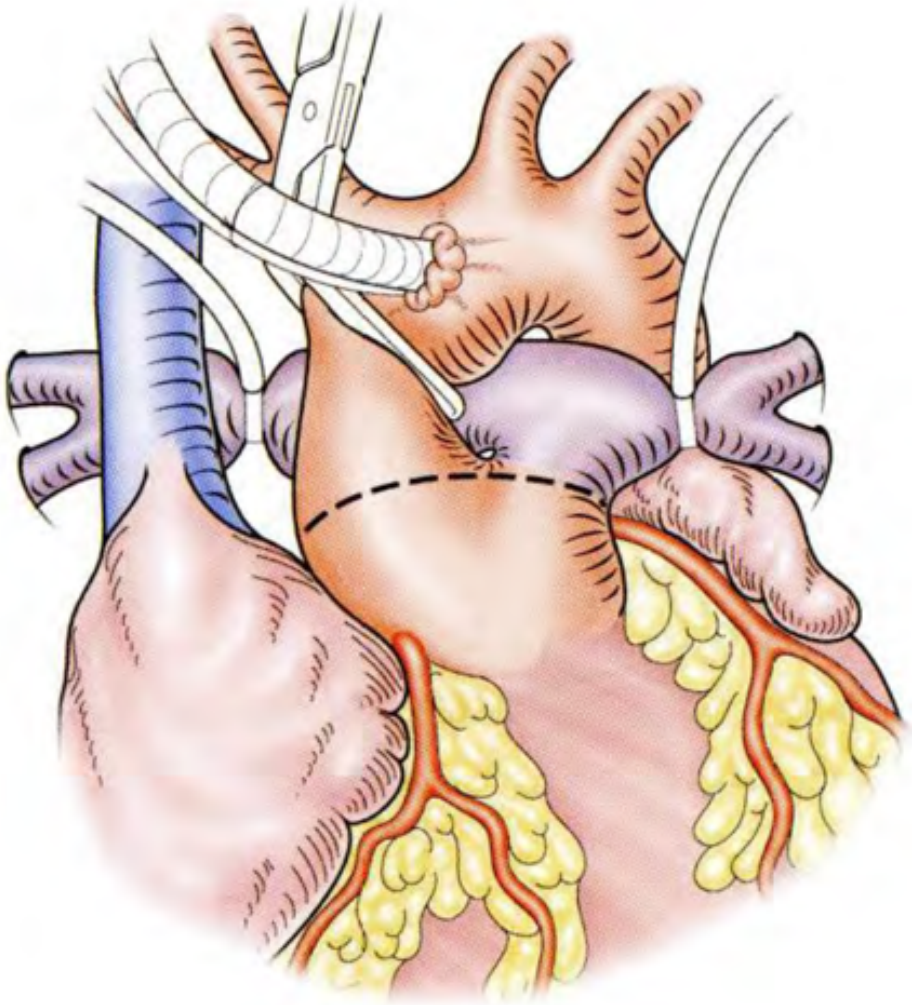

Tronc artériel commun

Lésions résiduelles

- dysfonction VG = anomalie/lésion coronaire
- sténose sous-aortique
- dysfonction valve troncale
- insuffisance pulmonaire
- sténose voie pulmonaire (proximale/distale)

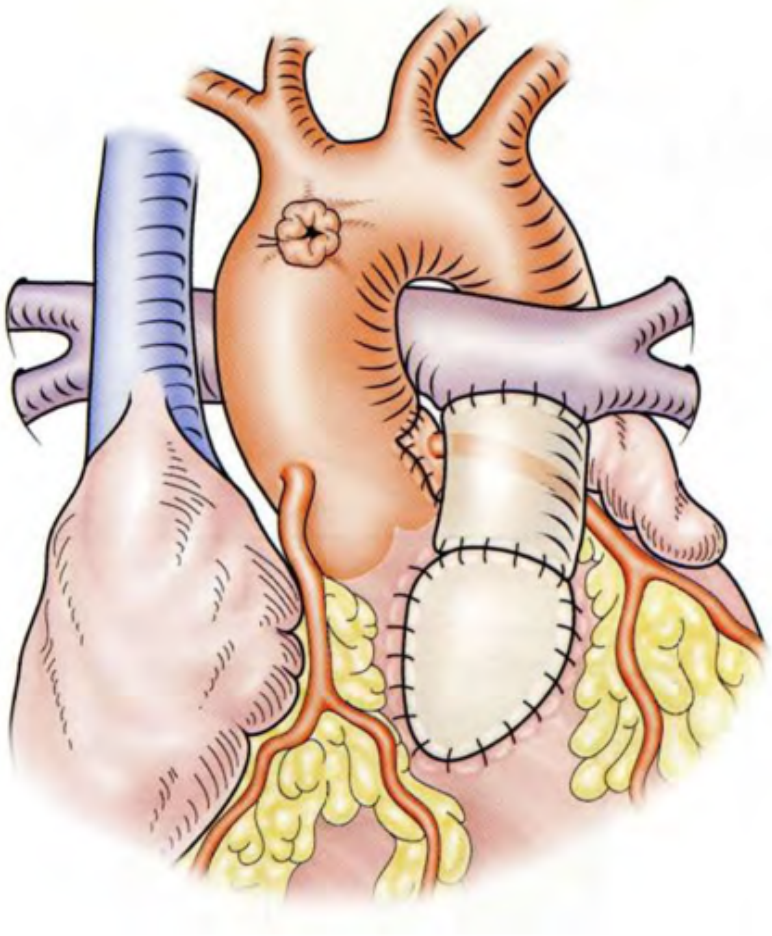

Suivi à long terme

Changement de tube
Valve troncale
Pbs coronaires