Cardiologie et hémodynamie fœtale

DIU Cardiologie pédiatrique et congénitale
11/06/2020

Matthias Lachaud, MD
Cardiologie fœtale et pédiatrique, CHU Grenoble

- Quelques repères sur la médecine fœtale
- L'hémodynamique fœtale ou le bien être hémodynamique du fœtus
- 2 exemples de situations anténatales à enjeux hémodynamique :
  - Obstacle à l'ejection
  - RCIU vasculaire

CARDIOLOGIE FOETALE

Rôle du cardiopédiatre :

- Expertise des cardiopathies (diagnostic, pronostic)
- Evaluation hémodynamique lors de situations fœtales à risque (anémie,RCIU ..)

CPDPN : CENTRE PLURI-DISCIPLINAIRE DU DIAGNOSTIC PRÉNATAL

Evaluation : entre 16 - 22SA, parfois plus tôt.

Indications :

Facteurs maternels :

- ATCD 1er degrès de cardiopathie
- Diabète, toxiques, Lupus …

Indications fœtales :

- Malformation cardiaque suspectée.
- Marqueurs du 1er trimestre pathologiques :
    - nuque épaisse 1er trimestre : 6% de cardiopathies si nuque > 3,5mm, 2 à 4% même si caryotype normal
    - risque T21 sur marqueurs combinés / DPNI
- Retard de croissance intra-utérin précoce
- Malformation extracardiaque

Imposent EXPERTISE par un cardiopédiatre

-Confirmer le diagnostic
-Rechercher des lésions cardiologiques associées
-Evaluer le pronostic
-Informer + accompagner les parents
-Discuter du dossier CPDPN
- indication caryotype ?
- échographie morphologique diagnostique
-Organiser la naissance si poursuite de la grossesse

POURQUOI DEPISTER ?

- Cardiopathies mettant en jeu le pronostic vital

- Cardiopathies, point d'appel d'un syndrome malformatif

- Cardiopathies sans projet curatif

- Cardiopathies et incertitudes

- Cardiologie fœtale interventionnelle

- **Cardiopathies mettant en jeu le pronostic vital**

- Cardiopathies, point d'appel d'un syndrome malformatif

- Cardiopathies sans projet curatif

- Cardiopathies et incertitudes

- Cardiologie fœtale interventionnelle

Cardiopathies mettant en jeu le pronostic vital à la naissance

Maternité Niveau 3

Avec un cardio-pédiatre disponible

CARDIOPATHIE METTANT EN JEU PRONOSTIC VITAL chez NOUVEAU-NE

Transposition des gros vaisseaux

Indication en urgence ATRIO-SEPTOSTOMIE DE RASHKIND

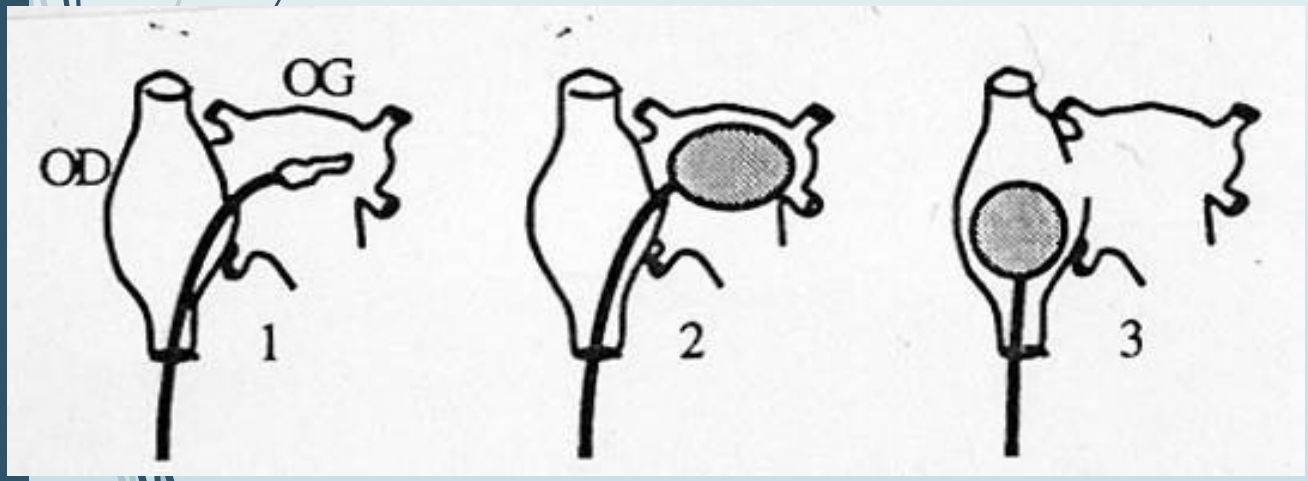

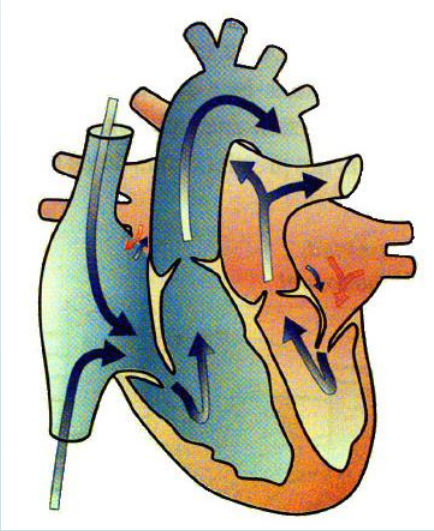

CARDIOPATHIE METTANT EN JEU PRONOSTIC VITAL chez NOUVEAU-NE

CARDIOPATHIE DUCTO-DEPENDANTE

→ Nécessité de prostaglandine à la naissance

Pour la perfusion pulmonaire :

Ex : Atrésie pulmonaire avec ou sans CIV

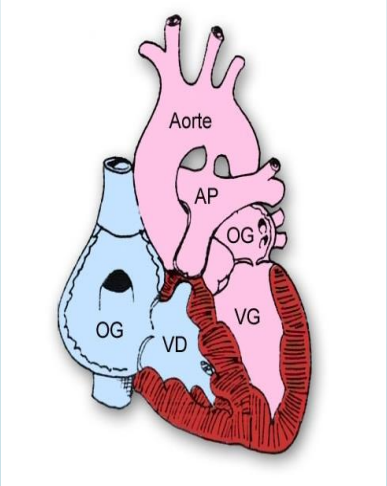

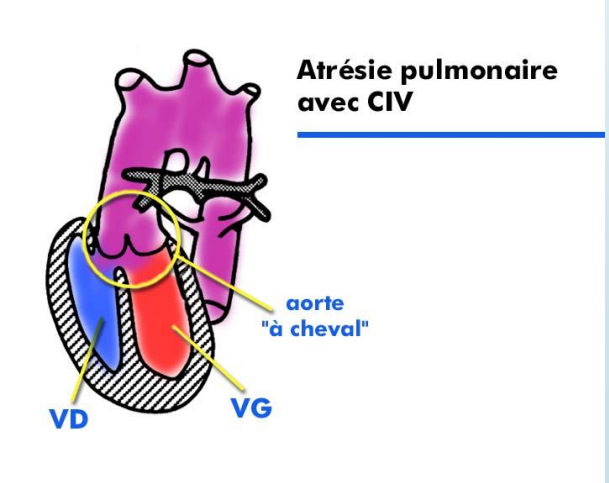

CARDIOPATHIE METTANT EN JEU PRONOSTIC VITAL chez NOUVEAU-NE

CARDIOPATHIE DUCTO-DEPENDANTE

→ Nécessité de prostaglandine à la naissance

Pour la perfusion systémique :

Ex : Interruption arche aortique

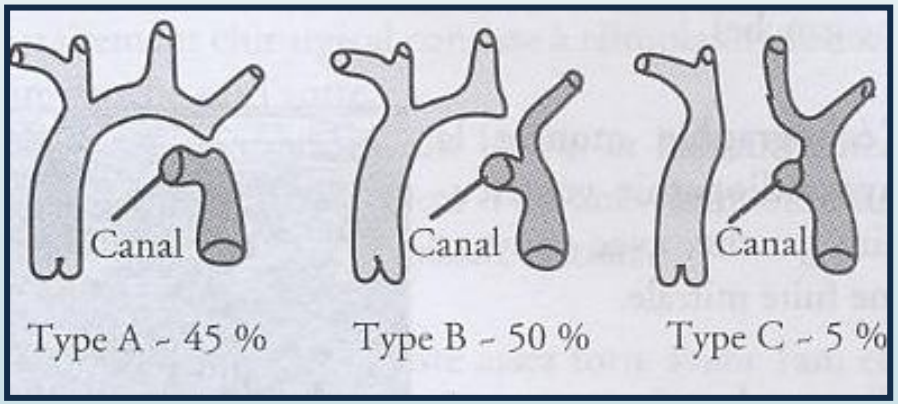

- Cardiopathies mettant en jeu le pronostic vital

- **Cardiopathies point d'appel d'un syndrome malformatif**

- Cardiopathies sans projet curatif

- Cardiopathies et incertitudes

- Cardiologie fœtale interventionnelle

- T21 : 50% de cardiopathie associées (**CAV**, T4F, CIV, CAP …)
- T18 – T13 …
- T4F : Del 22q11 : EPICARDE : 46% de forme associées (morpho ou génétique)
- CHARGE, NOONAN, VACTERL …

Importance du travail en réseau +++

Echographiste de référence

-

CPDPN

-

Génétique / Amniocentèse

- Cardiopathies mettant en jeu le pronostic vital

- Cardiopathies point d'appel d'un syndrome malformatif

- **Cardiopathies sans projet curatif**

- Cardiopathies et incertitudes

- Cardiologie fœtale interventionnelle

VENTRICULE UNIQUE

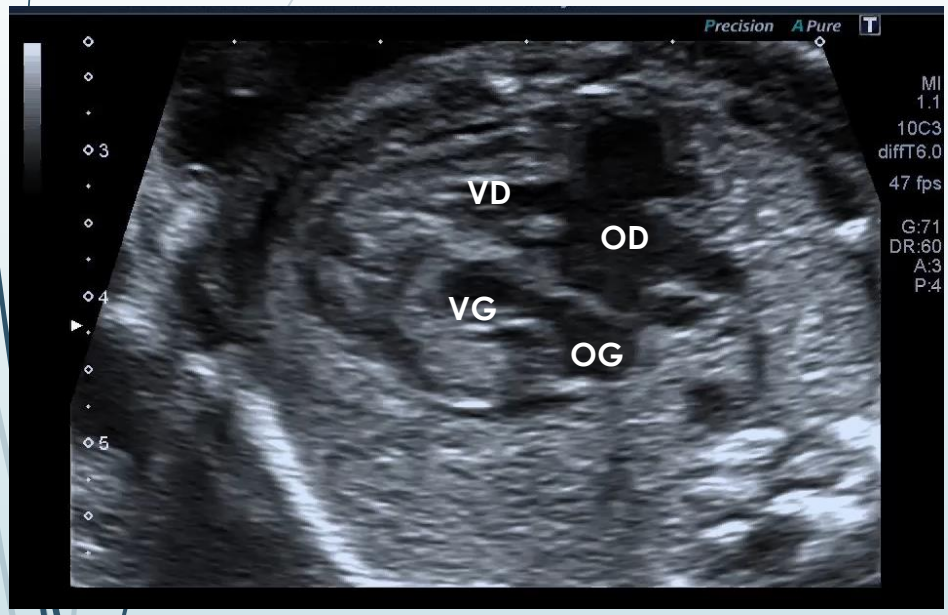

Hypo VG

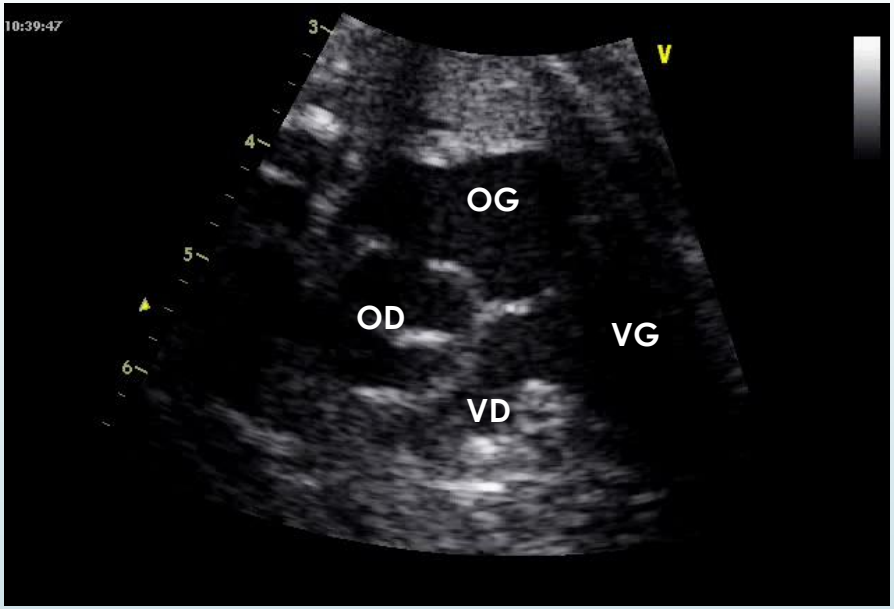

Atrésie tricuspide

DEPISTAGE CARDIOPATHIE
SANS PROJET THERAPEUTIQUE CURATIF

PROJET TRAITEMENT PALLIATIF

DERIVATION CAVO - PULMONAIRE

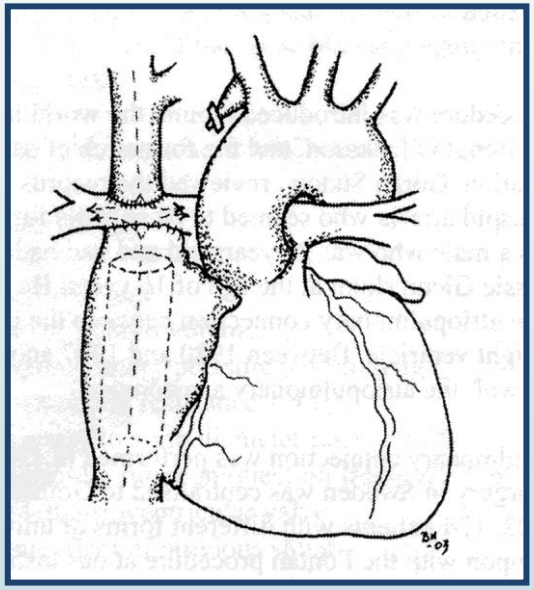

INDICATIONS RESTREINTES
RESULTATS INCERTAINS

Atrésie tricuspide > Hypoplasie du VG

A Levey. Pediatr Cardiol. 2010

CARDIOPATHIE
SANS PROJET THERAPEUTIQUE CURATIF

Options possibles

- ACCEPTATION INTERRUPTION MEDICALE DE GROSSESSE

- NAISSANCE DE L'ENFANT ET ACCOMPAGNEMENT DECES

- CHIRURGIES COMPLEXES, MULTIPLES AUX RESULTATS INCERTAINS

DISCUSSION CPDPN

CARDIOPEDIATRES - CHIRURGIENS – PSYCHOLOGUES – GENETICIENS - PEDIATRES +++

PLUSIEURS ENTRETIENS AVEC PARENTS,
ECOUTE – ACCOMPAGNEMENT - RESPECT

- Cardiopathies mettant en jeu le pronostic vital

- Cardiopathies point d'appel d'un syndrome malformatif

- Cardiopathies sans projet curatif

- **Cardiopathies et incertitudes**

- Cardiologie fœtale interventionnelle

INCERTITUDES

PRONOSTIC difficile à EVALUER
Discussion en staff anténatal

- Cardiopathies pour lesquels il existe un projet thérapeutique dont les résultats sont variables
- Parents prévenus des espoirs et inquiétudes…
- Décision de poursuite ou non de la grossesse difficile
- Ethique +++

Paradoxe entre :

Besoin d'un suivi évolutif pour affiner le pronostic
-
Besoin d'une réponse rapide pour le couple

INCERTITUDES

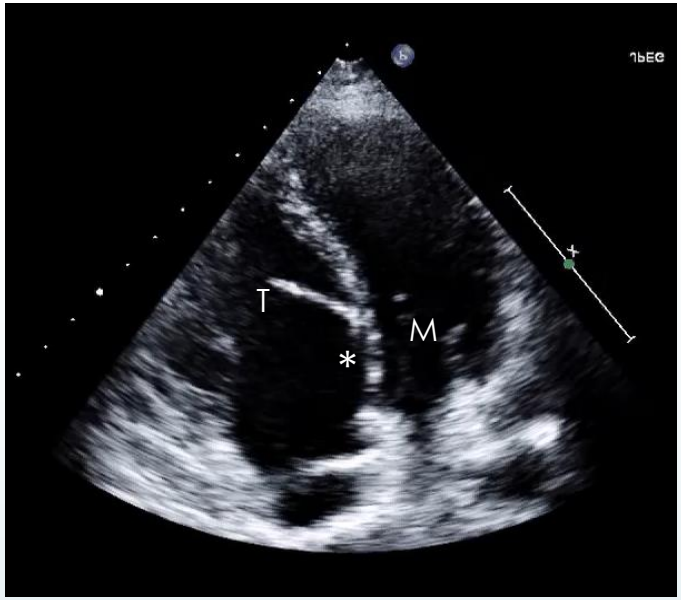

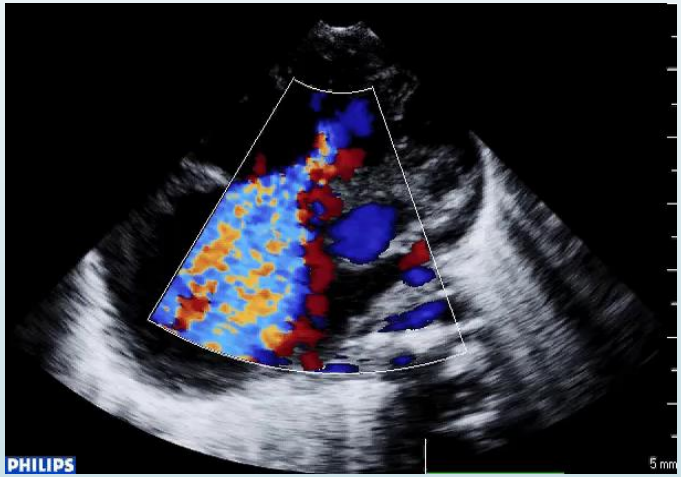

Maladie d ’ Ebstein

- Sévérité de la fuite
- petit VD peu fonctionnel
- Passage antérograde pulmonaire
- Risque de décès anténatal et néonatal

INCERTITUDES

Atrésie pulmonaire à septum intact (APSI)

PRONOSTIC : au ventricule droit

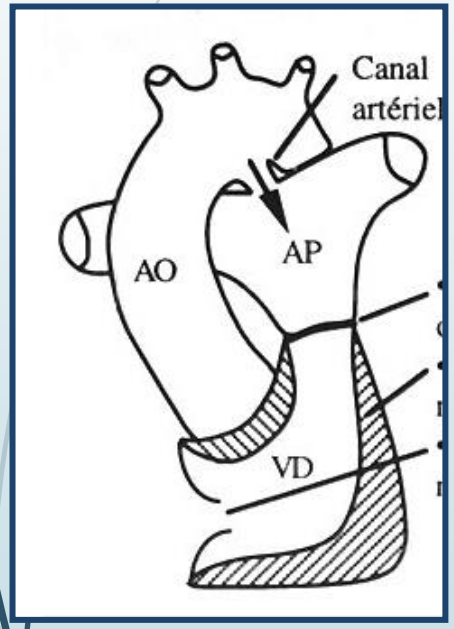

VD tripartite

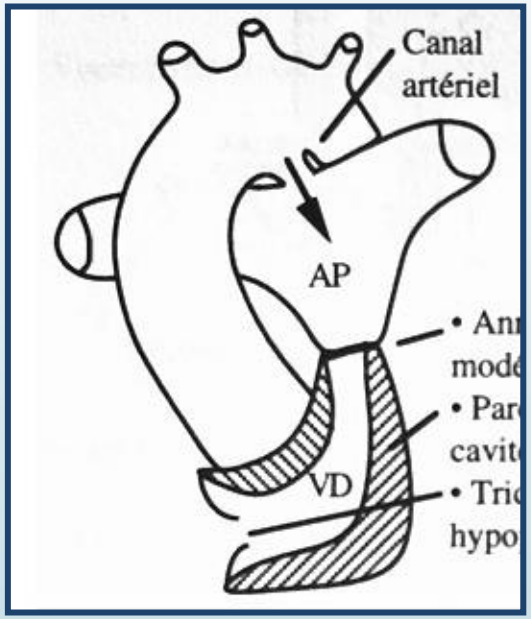

VD bipartite

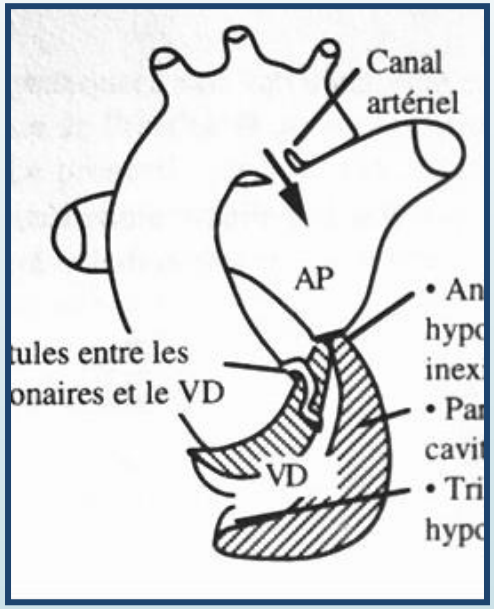

VD unipartite

BIVENTRICULAIRE ⟷ UNIVENTRICULAIRE

INCERTITUDES

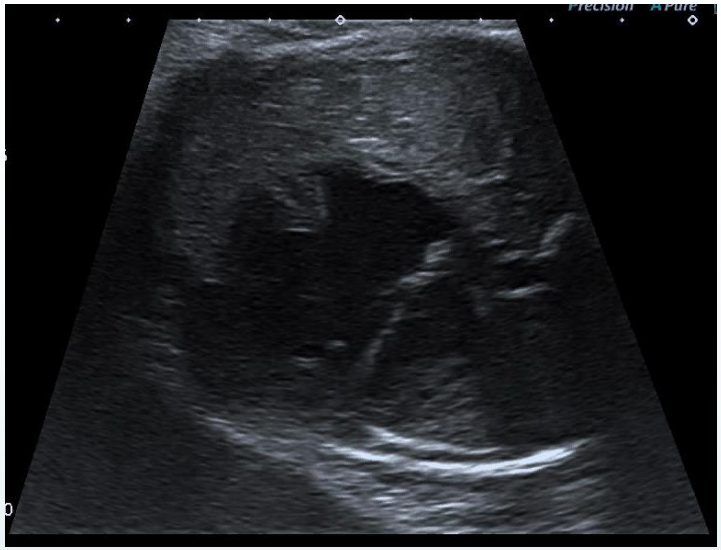

Déséquilibre anténatal :

- Physiologique ?
- Coarctation ?
- Réparation biventriculaire ?
- Réparation univentriculaire ?

Fallot : Voie pulmonaire ? Croissance ?

Rétrécissement aortique,….

- Cardiopathies mettant en jeu le pronostic vital

- Cardiopathies point d'appel d'un syndrome malformatif

- Cardiopathies sans projet curatif

- Cardiopathies et incertitudes

- **Cardiologie fœtale interventionnelle**

CARDIOLOGIE FŒTALE INTERVENTIONNELLE

- Traitement des arythmies fœtales

- Intervention in utéro : Rétrécissement aortique

→ Dilatation in-utéro au ballonnet

(Cas très particuliers, rares)

DEPISTAGE ANTENATAL

- Dépistage : vrai progrès santé publique :
  - Diminue morbidité
  - Permet d'anticiper :
    - La prise en charge néonatale
    - Préparation psychologique des parents
  - Offre un choix au couple (poursuite ou non)
- Importance du travail en équipe : CPDPN
- Evaluation du pronostic : souvent demeurent des incertitudes
  - Parfois DIFFICILE , TRES difficile +++
  - Soulèvent des questions éthiques
  - Place des parents : Ecoute, accompagnement, compréhension, confiance, information

Respect, Humilité, Formation, Vigilance néonatale

Hémodynamique fœtale

ou

le bien être hémodynamique fœtal

Le bien être fœtale

= Apport suffisant en <u>oxygène</u> et <u>nutriments</u> aux organes.

=> Qualité des échanges placentaires (diffusion tissulaire)

=> Qualité de la circulation (pressions et débits)

=> Intérêt de comprendre et d'évaluer l'hémodynamique fœtale pour apprécier le bien être fœtal et évaluer le risque post natal.

- **<u>Cardiopathies ducto dépendantes à enjeux hémodynamiques</u>**

Ebstein / APSI à VD limite / TGV / VG limites / Myocardiopathies

- **<u>Situation hémodynamique à risque :</u>**

STT / RCIU vasculaires / Cardiopathie maternelle / hernie diaphragmatiques / shunts extra cardiaques …

Quelques considérations hémodynamiques fœtales

Le fœtus :
un petit être aux capacités d'adaptation limitées…

Capacités d'adaptation limitées

Car :

1. Hématose placentaire médiocre
   - Bien moins performante que l'hématose pulmonaire
   - SaO2 = 65%
   - Compensé par l'Hb fœtale de forte affinité pour l'oxygène

Le cerveau

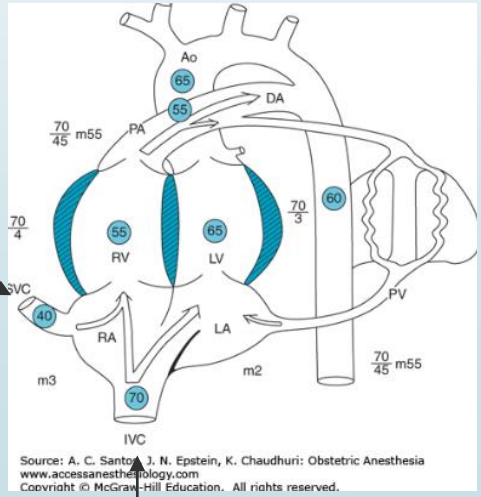

Placenta

Capacités d'adaptation limitées

Car :

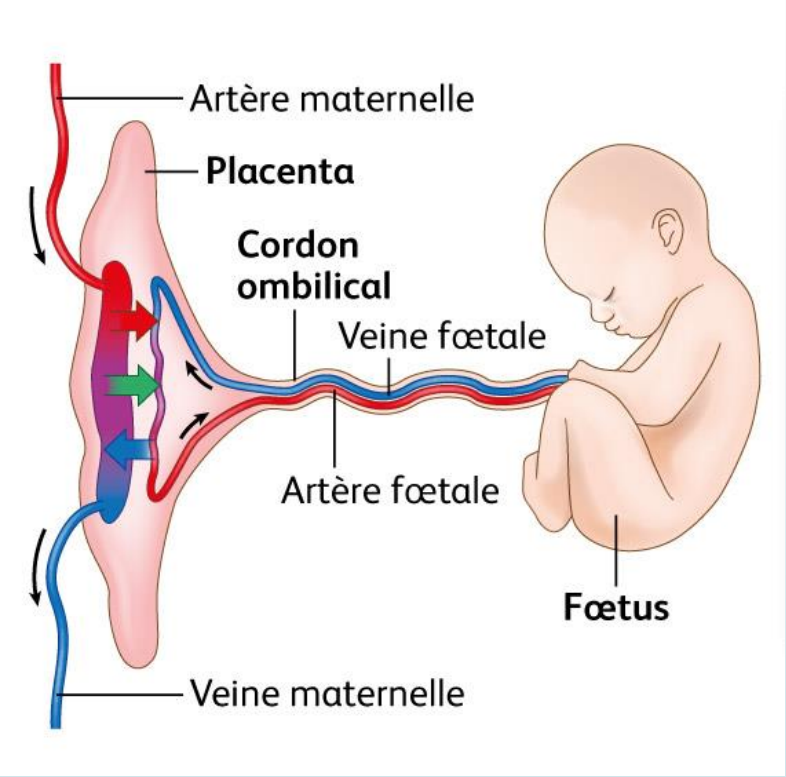

- Le débit cardiaque global doit assurer l'ensemble de la vascularisation de l'unité foeto-placentaire
- Placenta = 20% du débit total

Capacités d'adaptation limitées

Car :

- Fonction myocardique fragile

= Myocarde immature

  - Organisation des myofibres
  - Reticulum sarcoplasmique peu développé (stockage Ca)
  - Immaturité des pompes à Ca

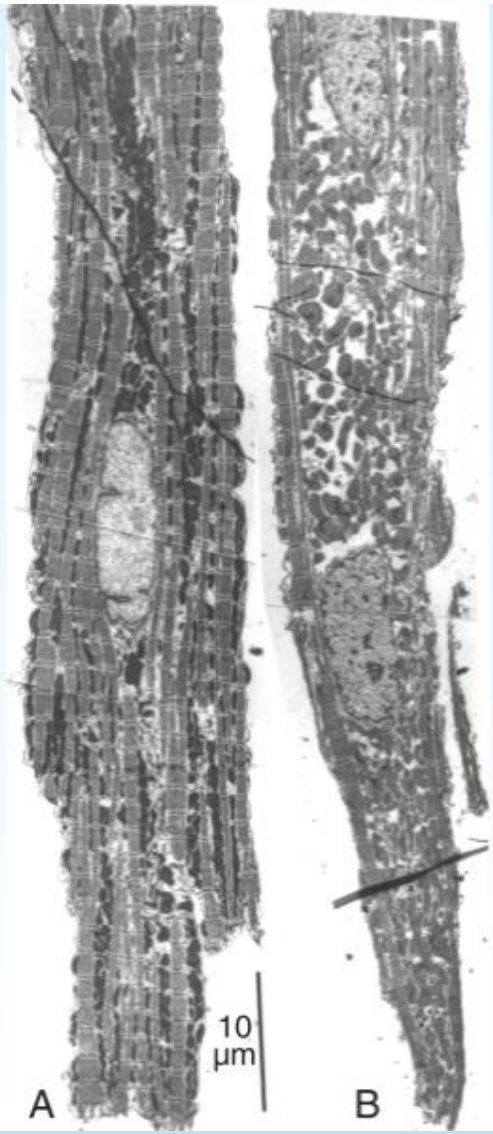

A: Adulte
B: Nouveau-né

Fonction myocardique fragile

- Peu de réserve myocardique

- Peu de réserve myocardique
- Peu de compliance



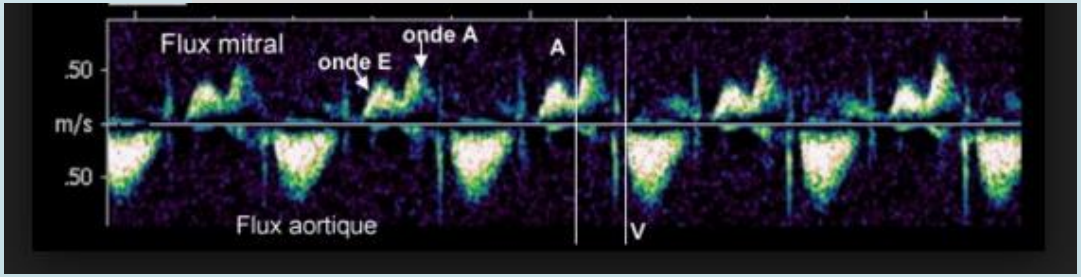

- Peu de réserve myocardique

- Peu de compliance

=> Sensibilité forte à la post charge donc aux résistances placentaires

Propriétés particulières du myocarde fœtal

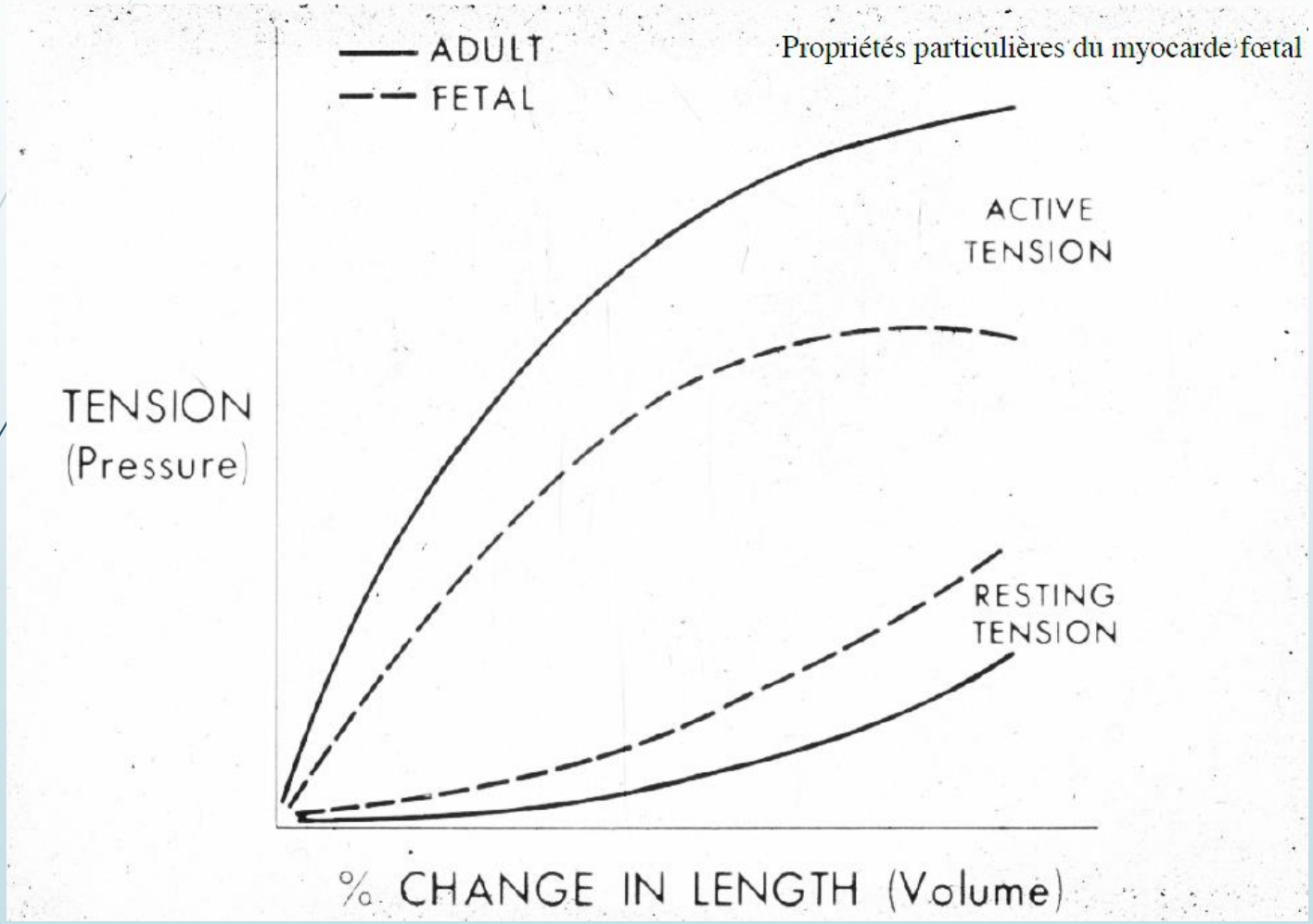

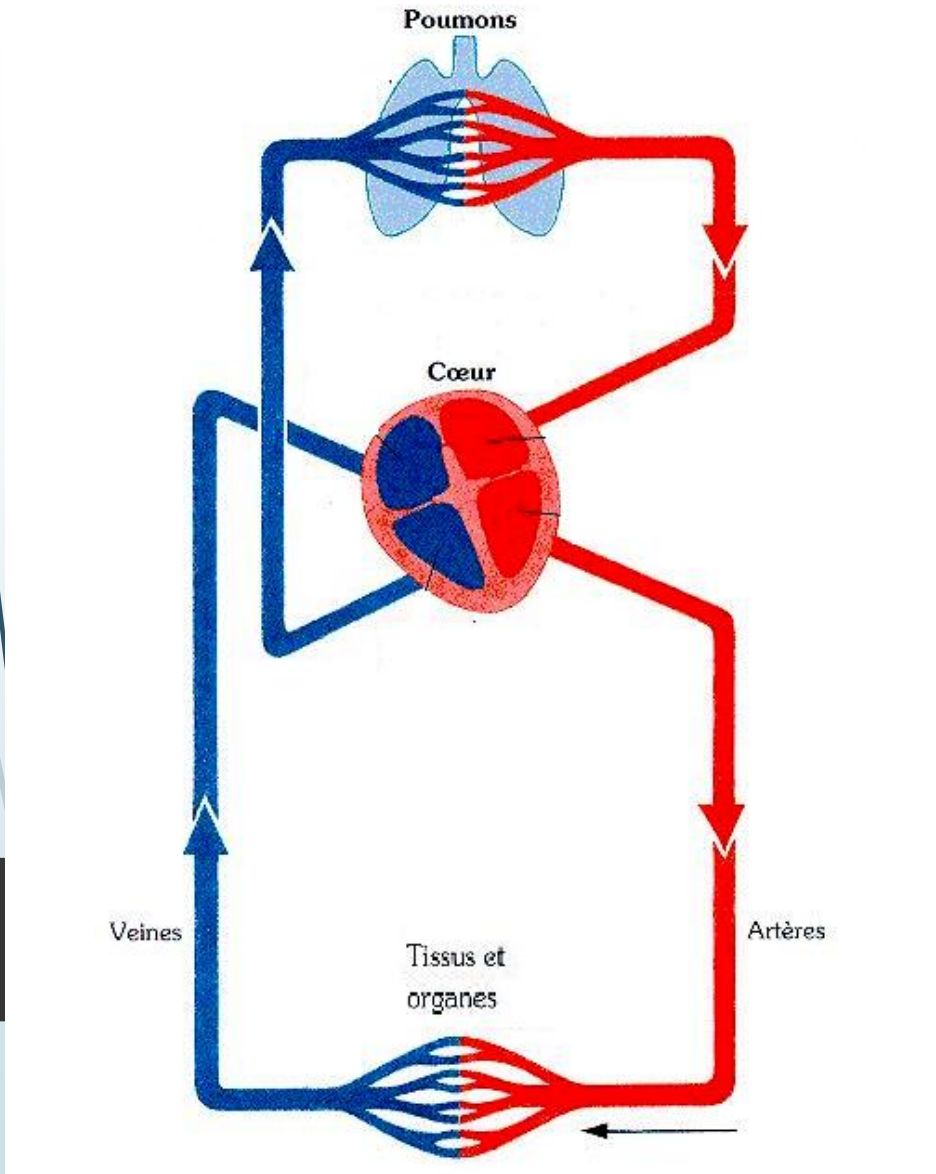

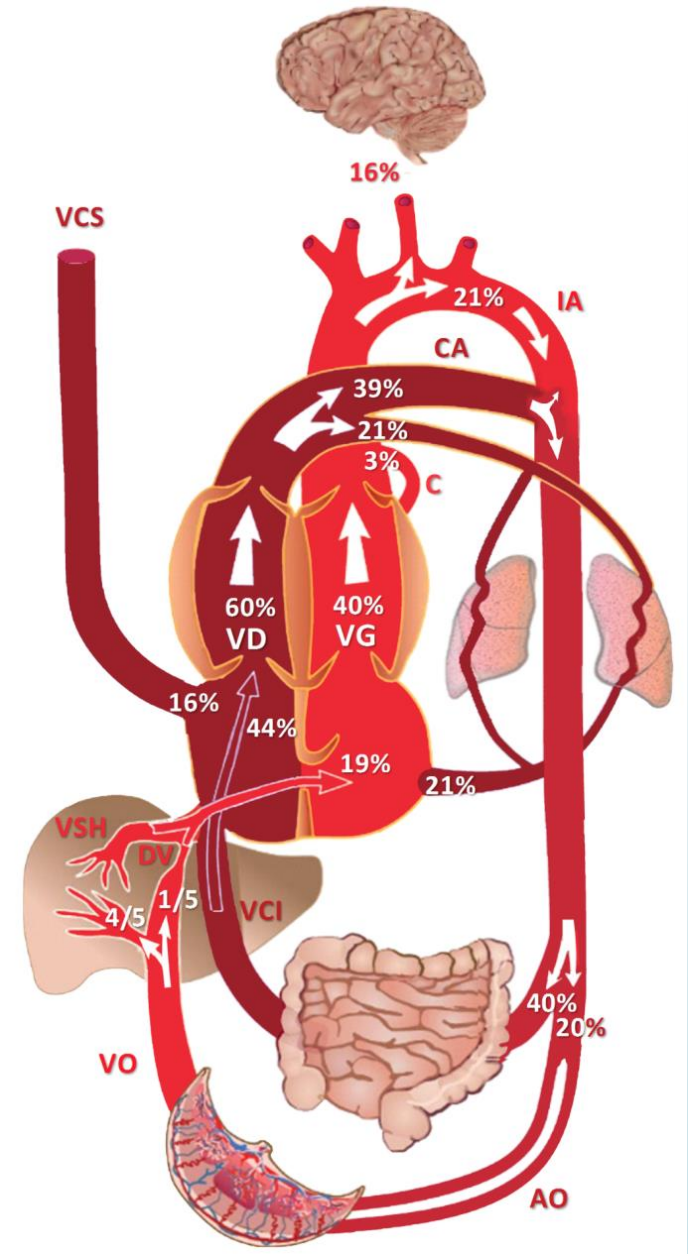

Circulation post natale :
Circulation en série

Circulation fœtale :
Circulation en parallèle

Circulation en parallèle - Les shunts

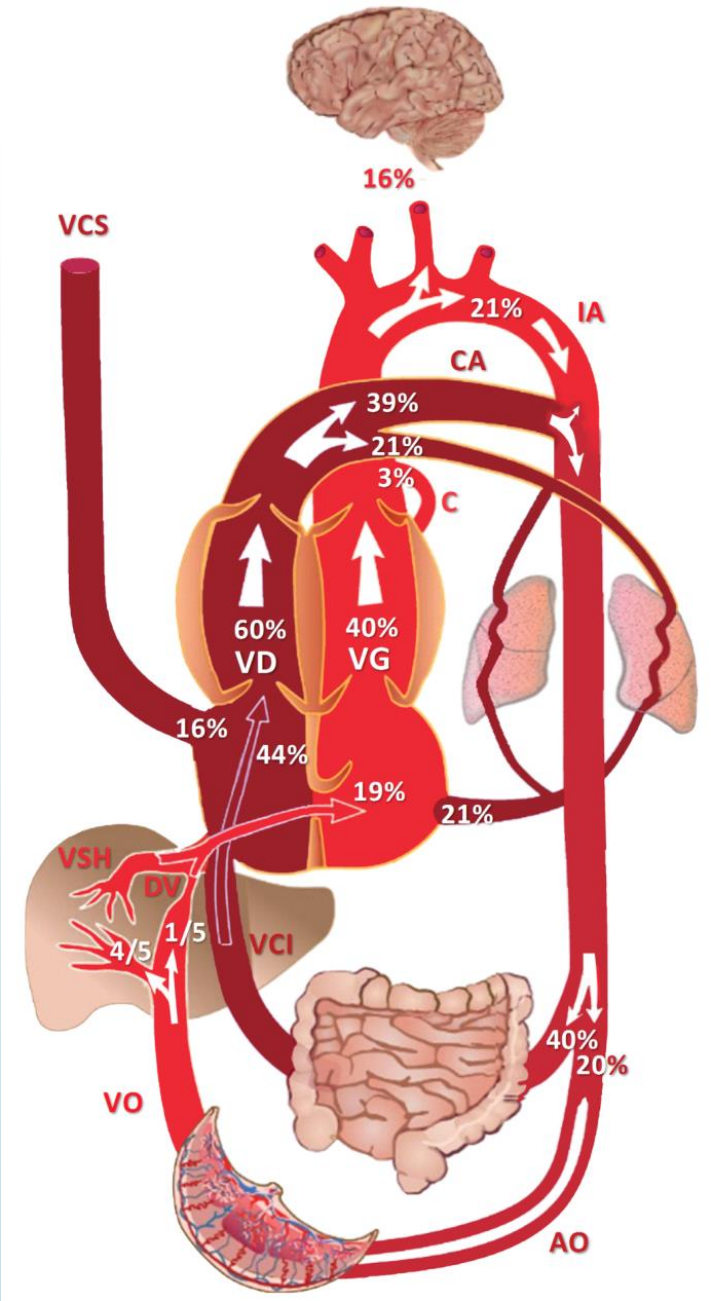

Circulation en parallèle - Les shunts

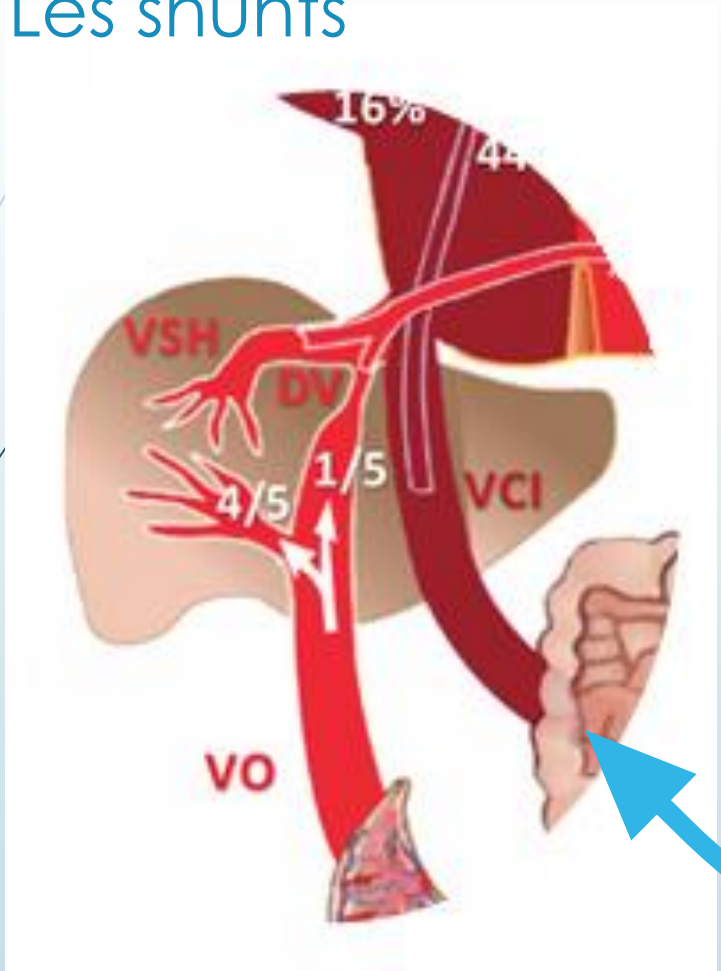

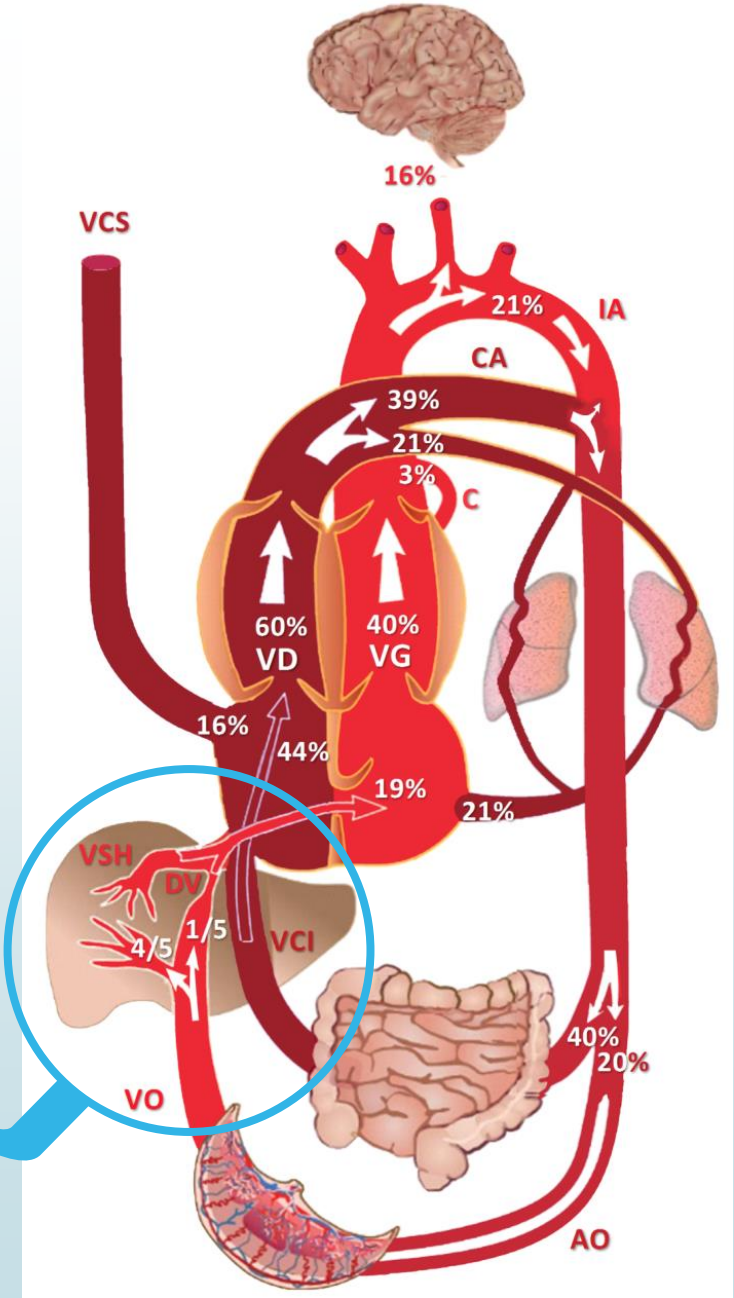

DV ou canal d'Aranthius :
Circulation placentaire + porte – circulation systémique

Circulation en parallèle - Les shunts

Le Foramen Ovale :
répartition de la précharge VG - VD

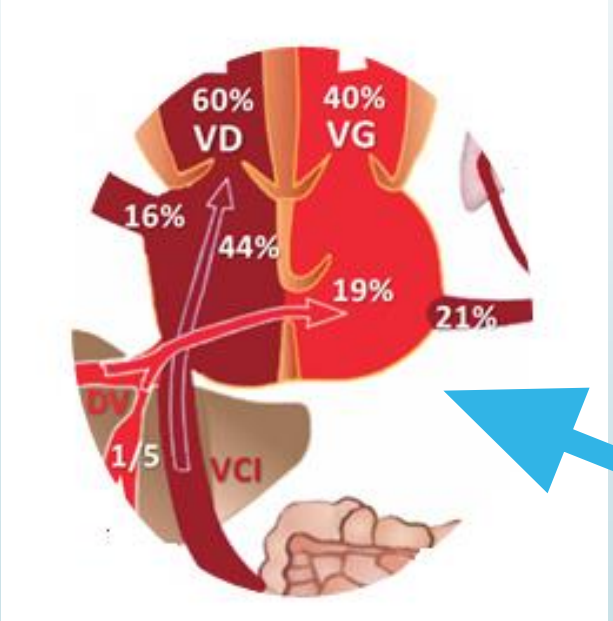

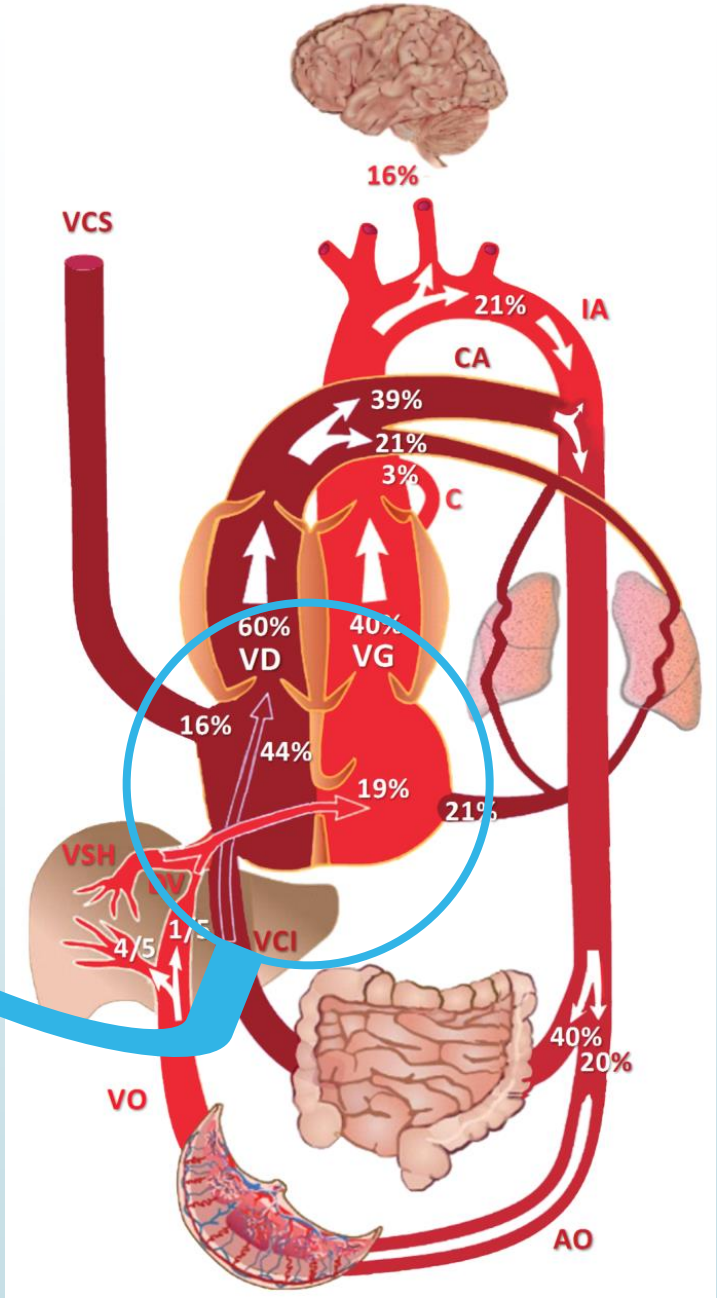

Streaming préférentiel

- Sang oxygéné => VG => Cerveau
- Sang désoxygéné => VD => Placenta

Circulation en parallèle - Les shunts

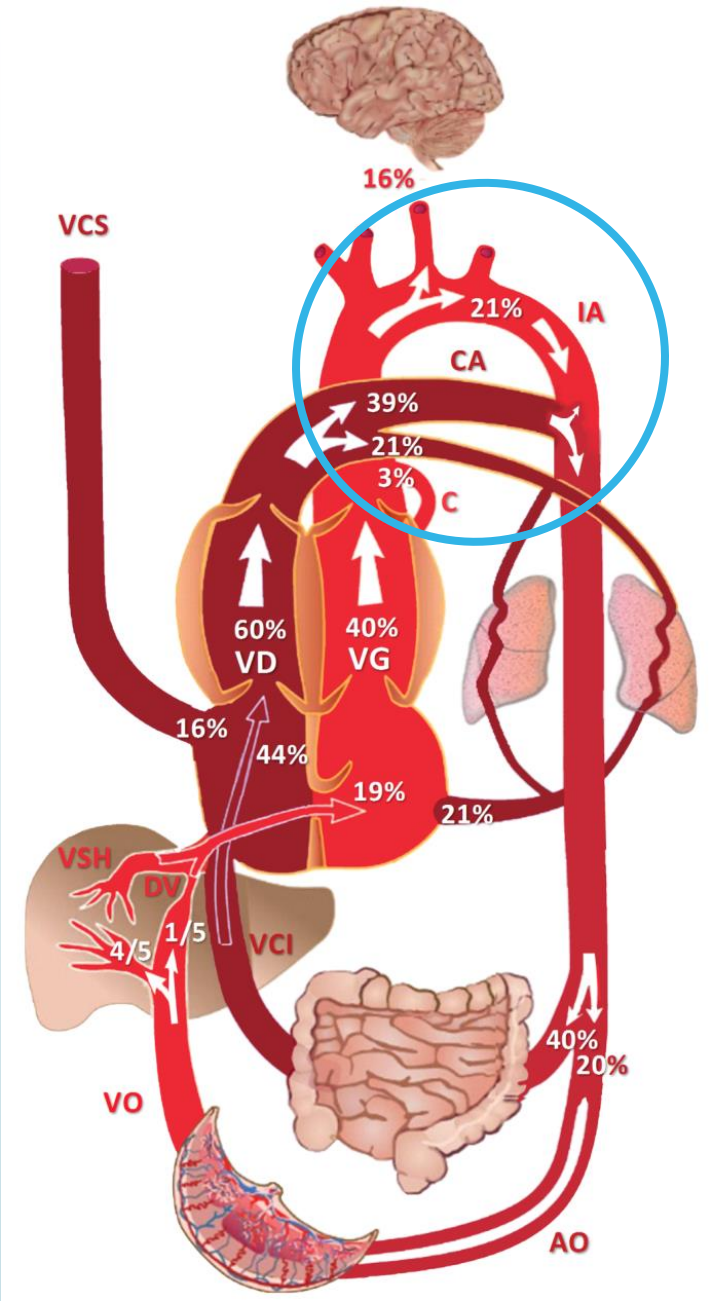

Circulation en parallèle - Les shunts

L'isthme aortique
= équilibre
Circulation placentaire / Circulation cérébrale

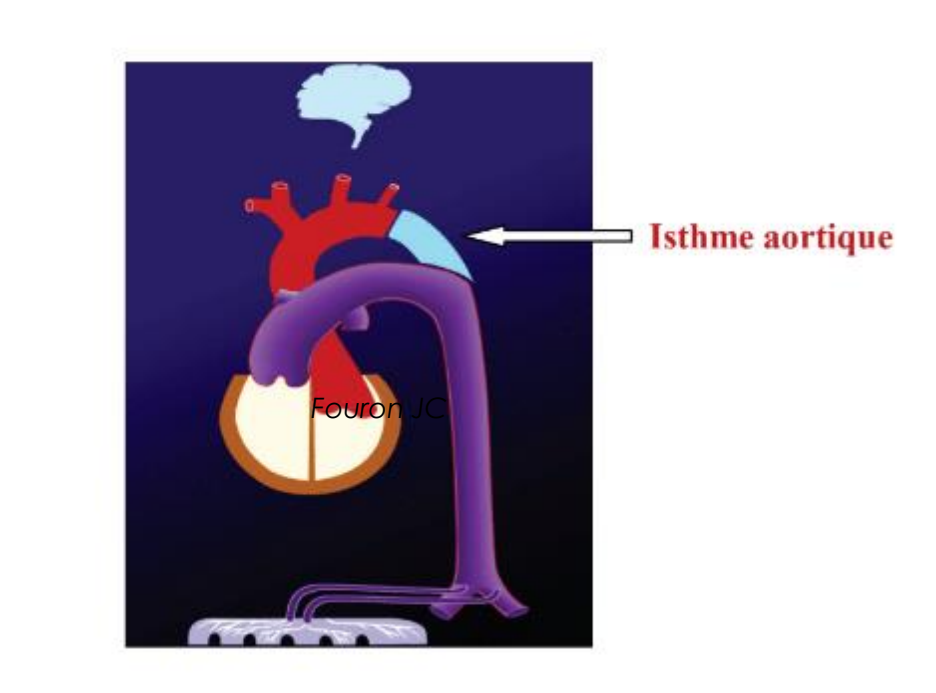

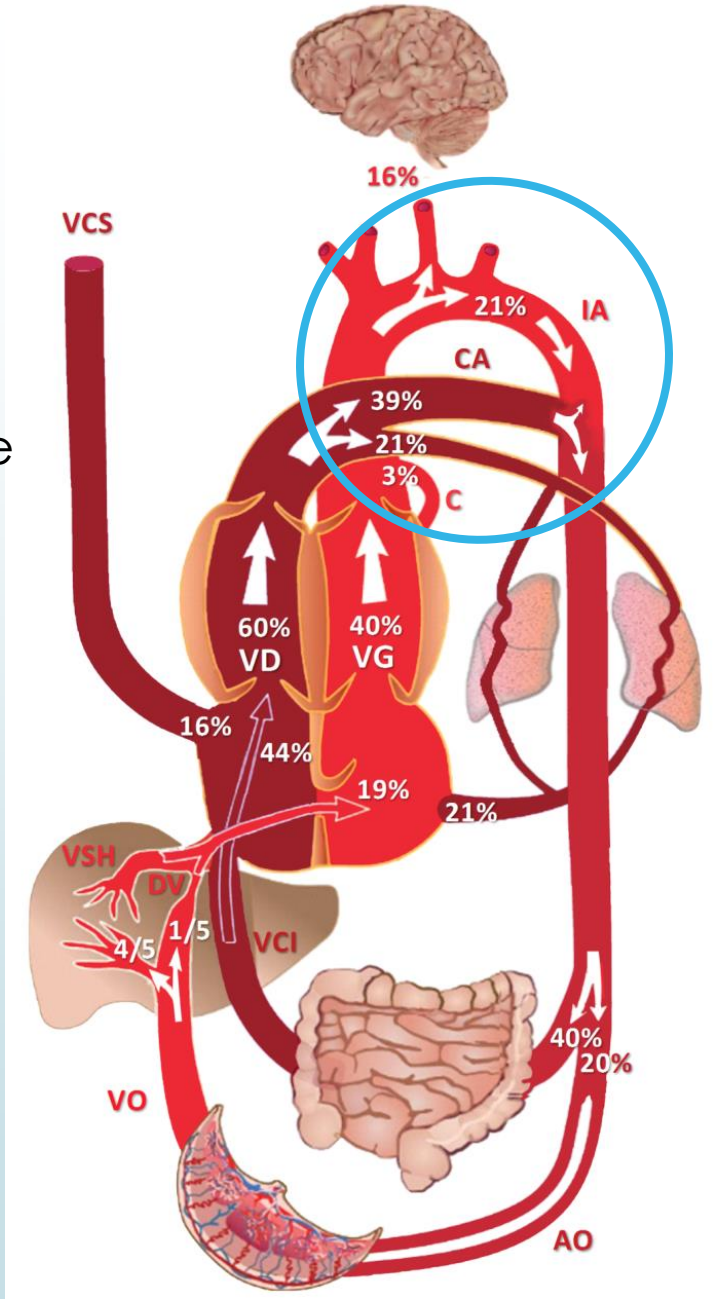

En simplifiant le modèle du cœur fœtal

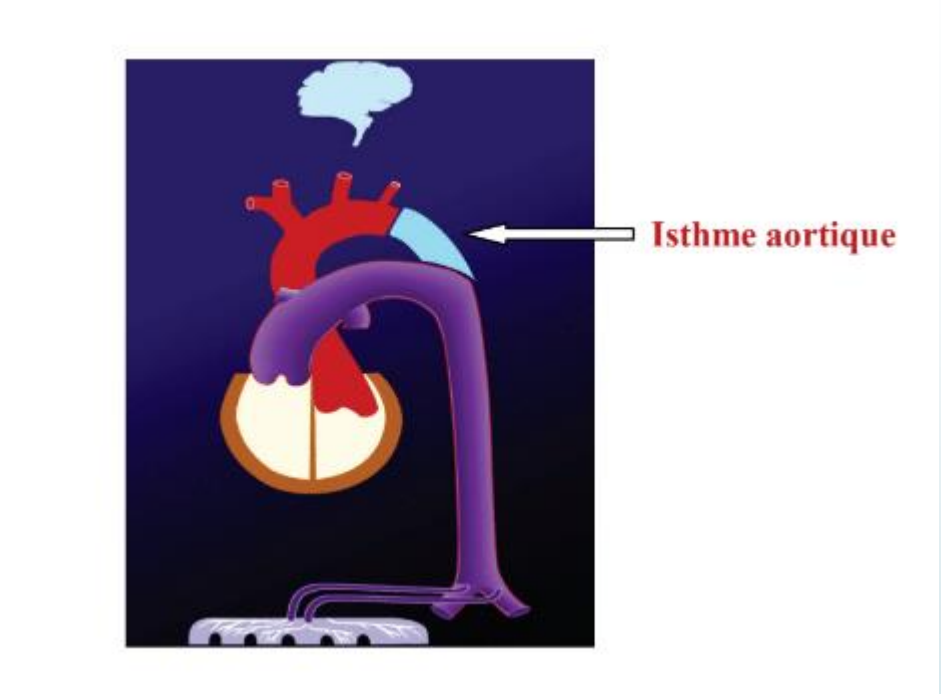

- 2 circulations en parallèle

- La circulation VG : pour le cerveau et le haut du corps
- La circulation VD : Pour le placenta, le bas du corps (et les poumons)

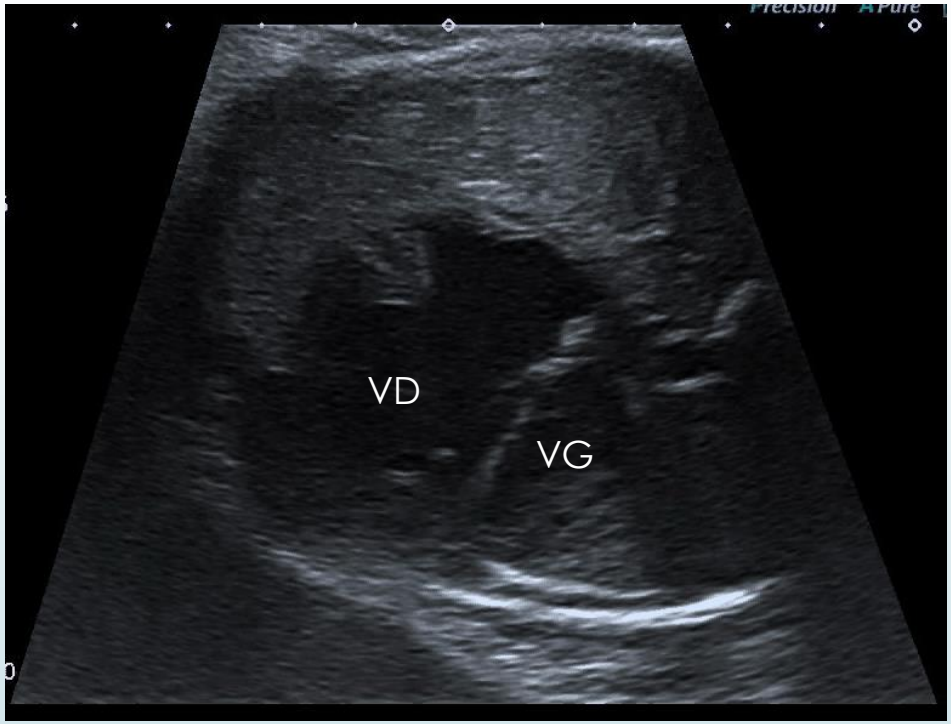

Prépondérance droite physiologique à partir de 28SA

- Baisse des résistances placentaires tout au long de la grossesse
- Augmentation de la compliance VD
- Augmentation de la précharge VD
- Prépondérance droite

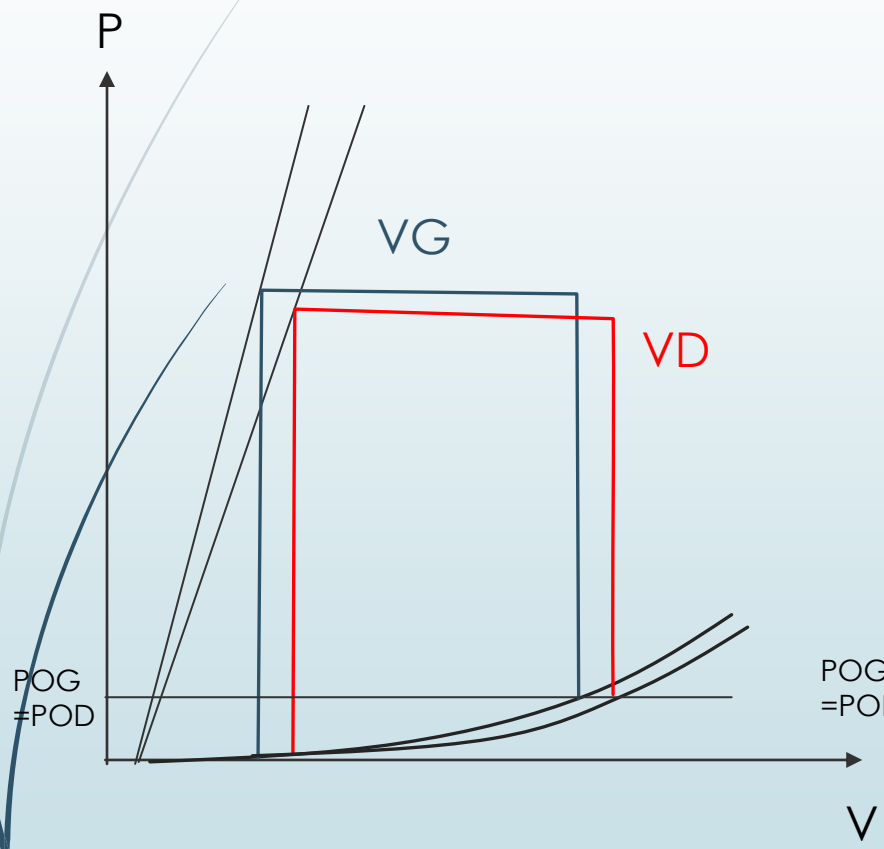

22SA

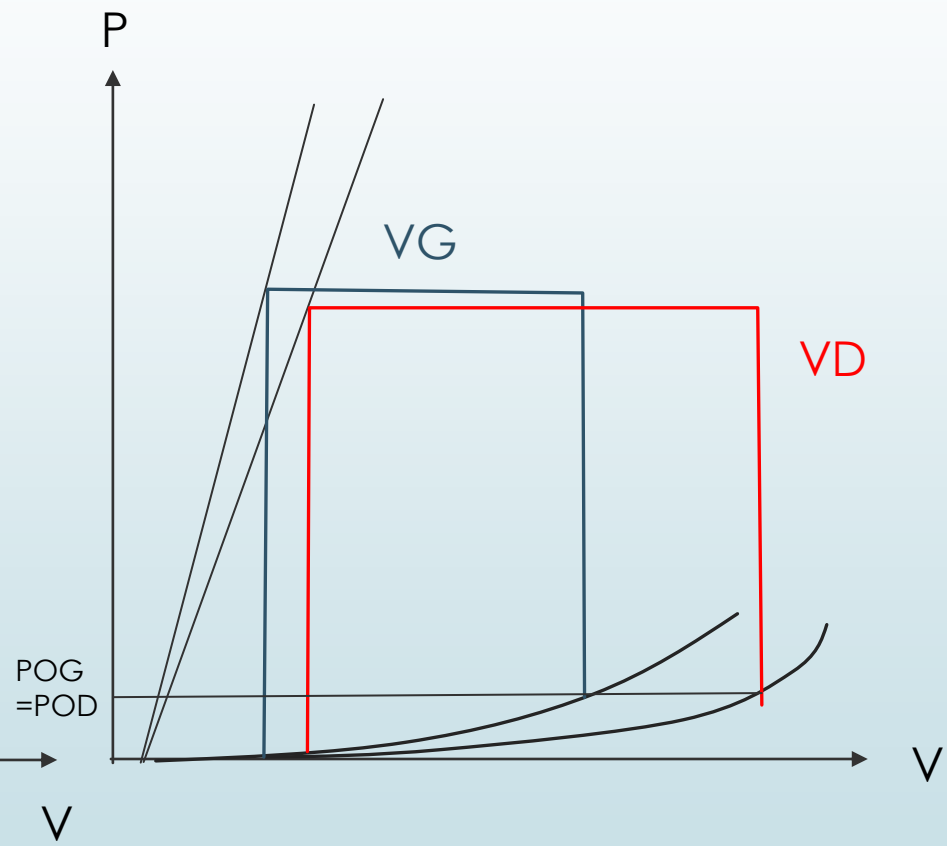

34SA

Prépondérance droite physiologique

- La clé de l'hémodynamique fœtale

= Equilibre permanent entre ces deux circulations

- Le VG regarde le cerveau
- Le VD regarde le placenta

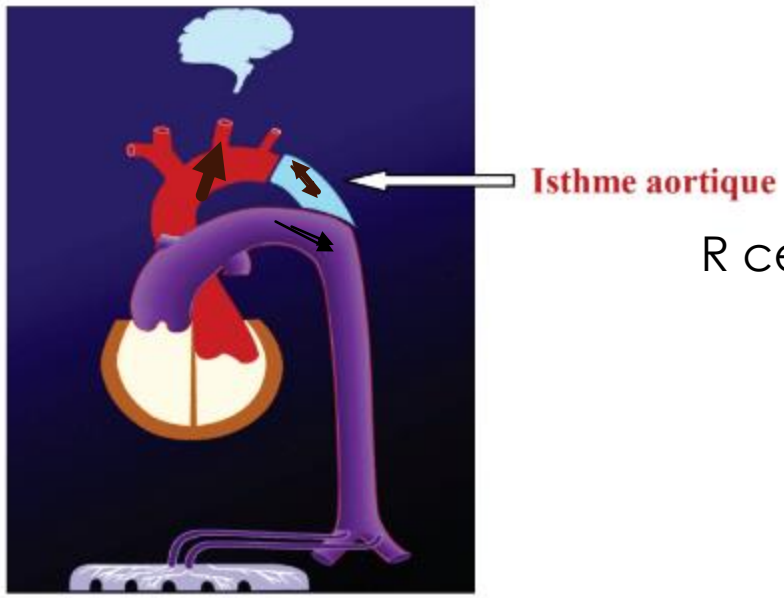

R cérébrale ⟷ R placentaire

Face à une hypoxie : Assurer l'oxygénation des organes nobles
= Cerveau + coronaires

Vasodilatation cérébrale et coronaire
Vasoconstriction périphérique et digestive

Analyse de l'isthme

= Donnera de riches informations sur

- La prépondérance de chaque ventricule = SYSTOLE
- L'équilibre des résistances cérébro-placentaires

= DIASTOLE

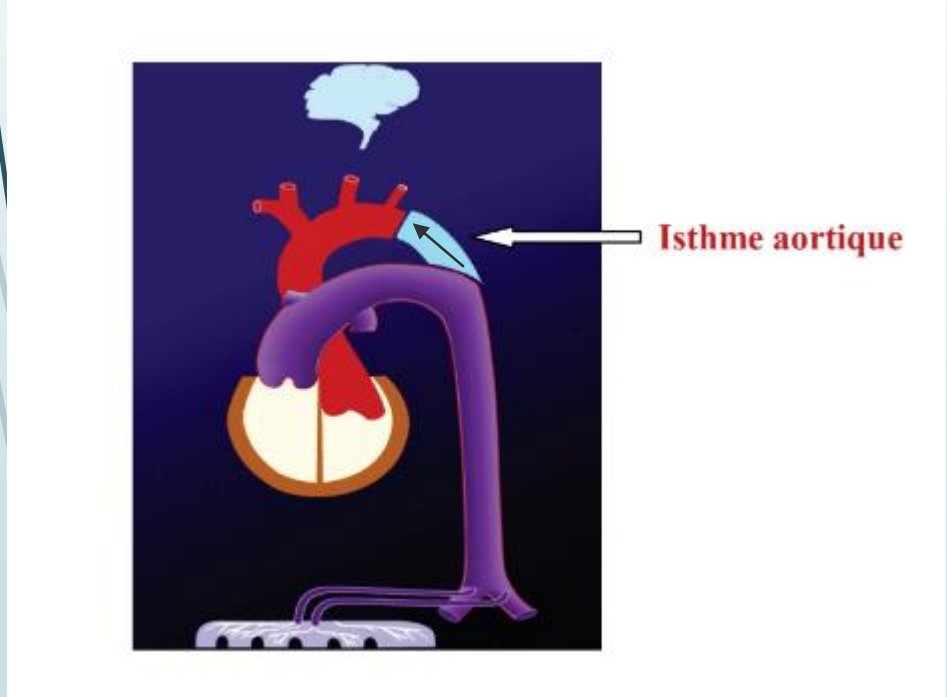

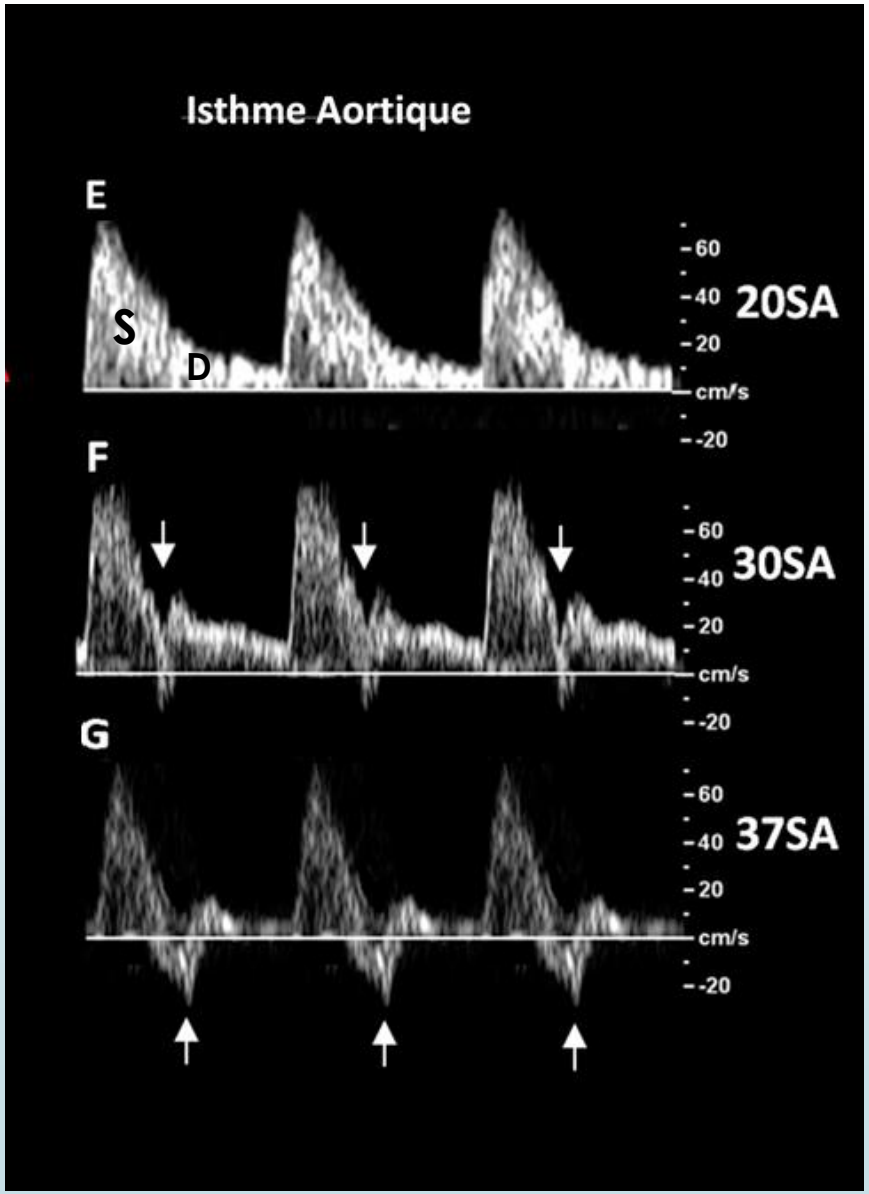

L'isthme pathologique

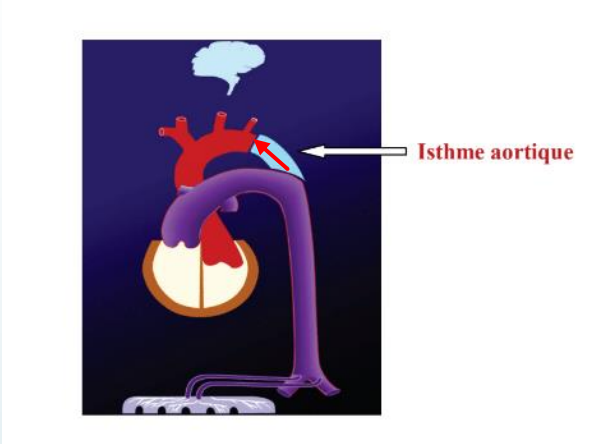

Resistance placentaire élevées
+
Vasodilatation cérébrale

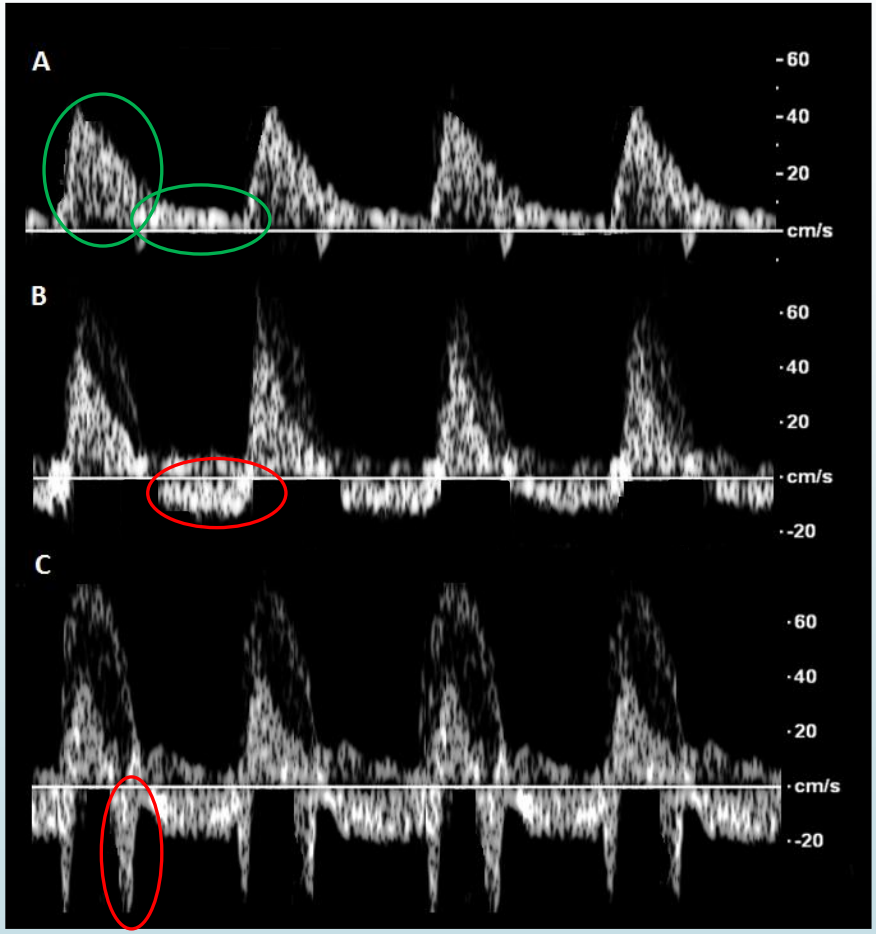

Prépondérance droite

-

Quelques exemples …

Besoin d'évaluer le bien être hémodynamique fœtale dans certaines cardiopathies ?

Les obstacles à l'éjection :
Sténose aortique, sténose pulmonaire

- **Comment le ventricule s’est il adapté à l’obstacle ?**

- **Quel est le nouvel état d’équilibre hémodynamique ?**

Retour à la physio …

Chez l'adulte

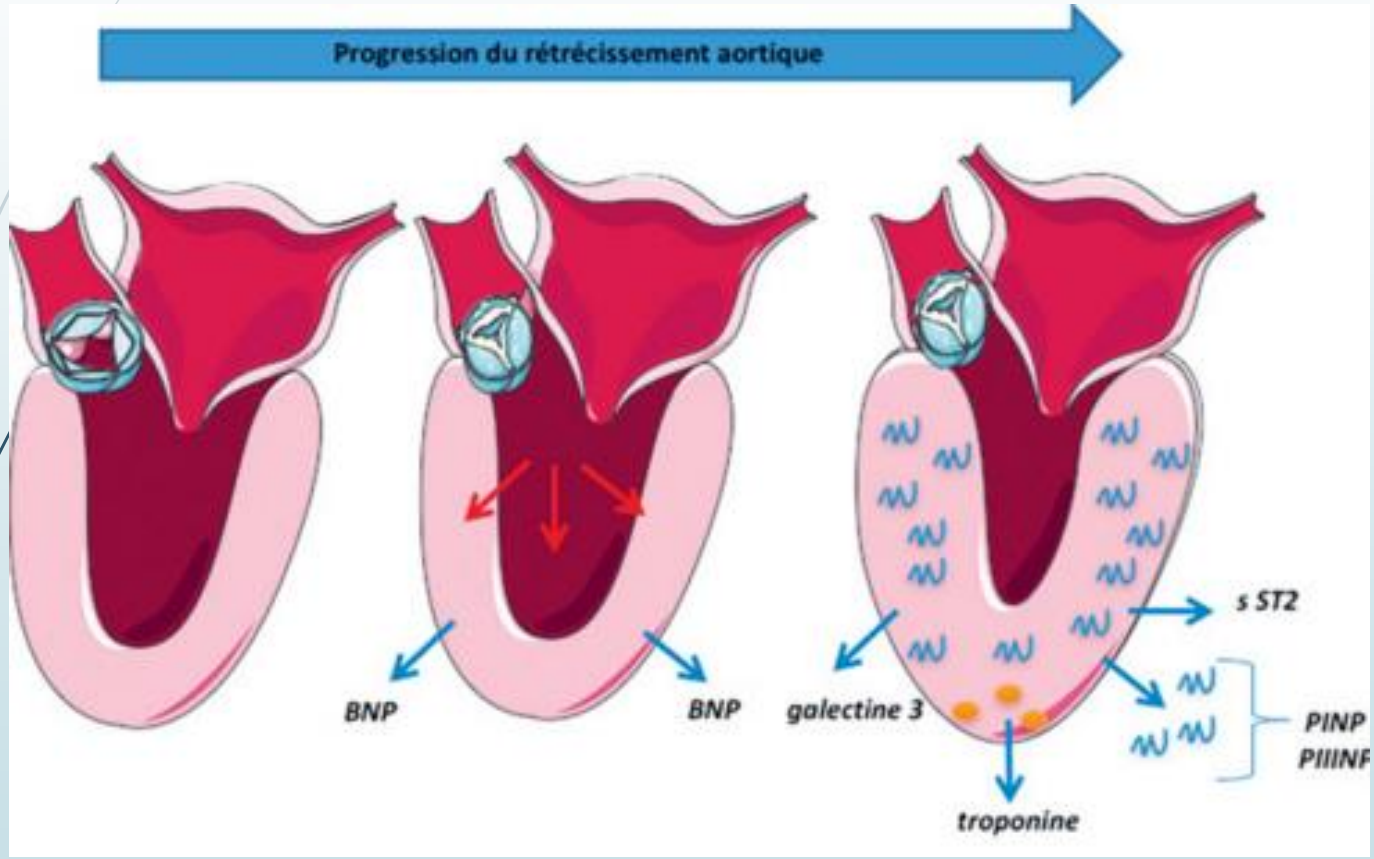

Adaptation : Hypertrophie puis dilatation et dysfonction

Chez le fœtus

2 mécanismes possibles :

- Adaptation : Loi de straling

- Redistribution

Chez le fœtus

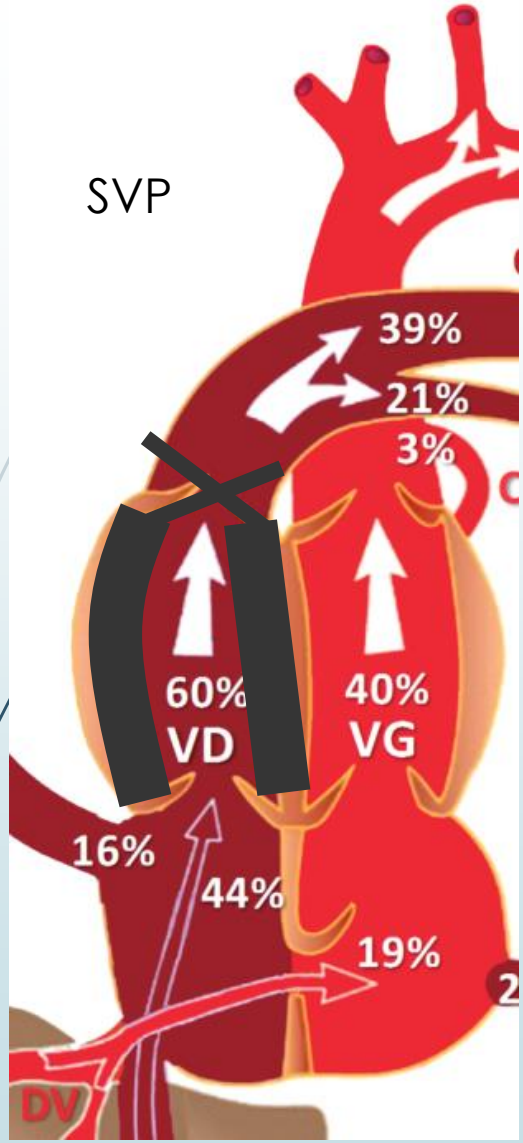

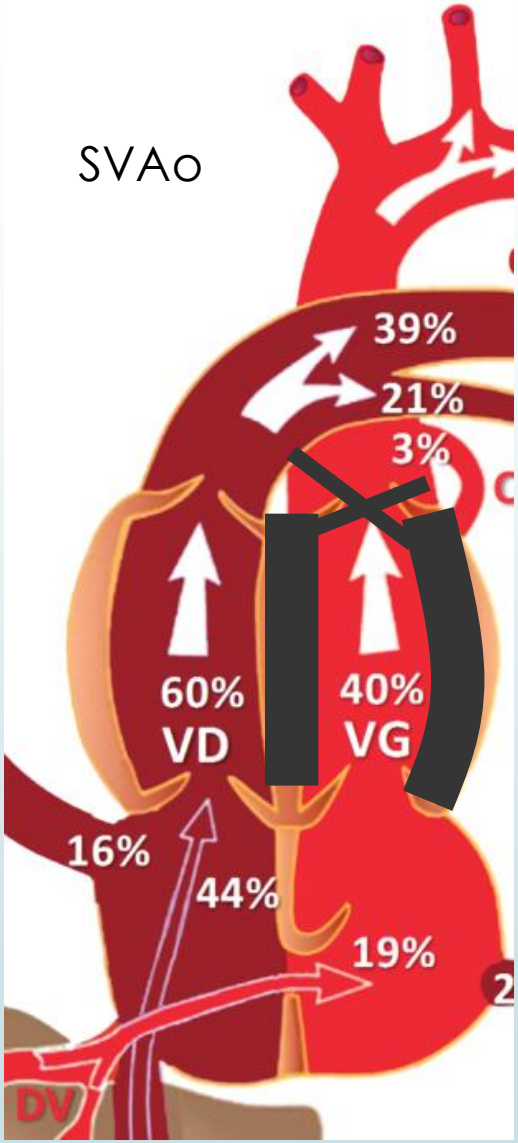

Adaptation : Hypertrophie puis dilatation + Dysfonction

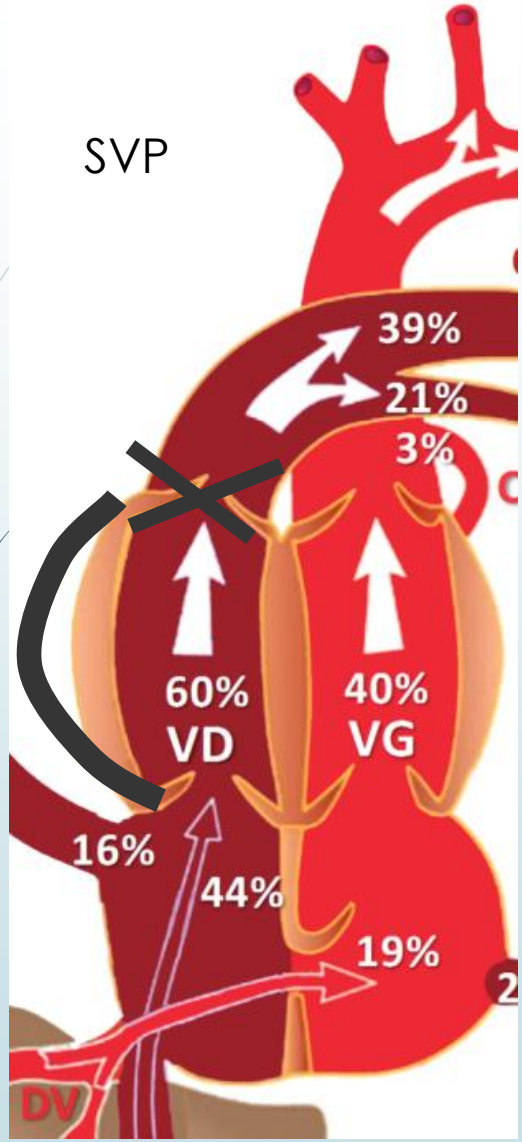

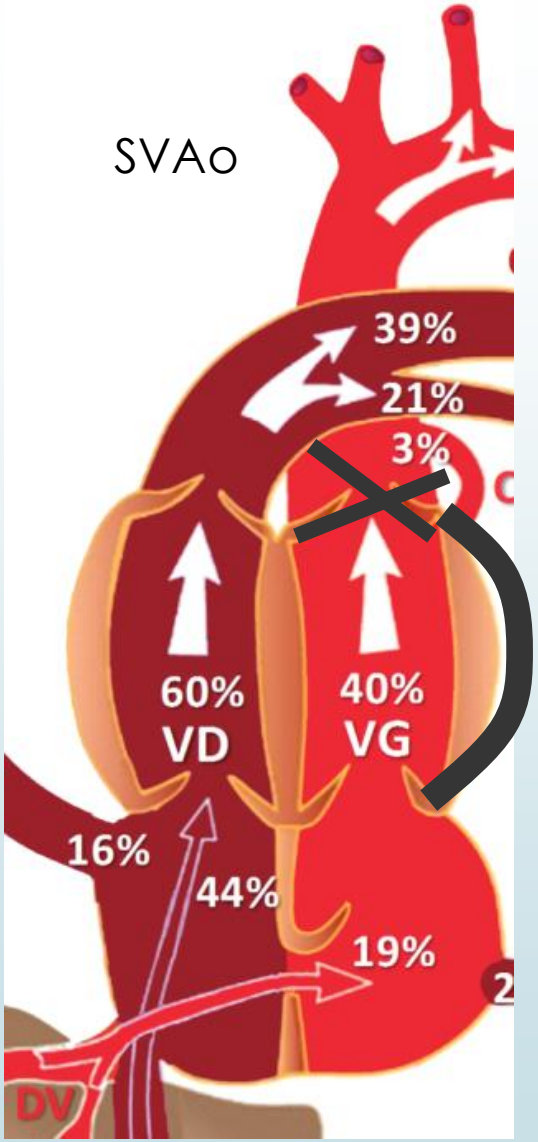

Adaptation : Hypertrophie puis dilatation + Dysfonction

signes de souffrance myocardique

- Fuites valvulaires auriculo-ventriculaire

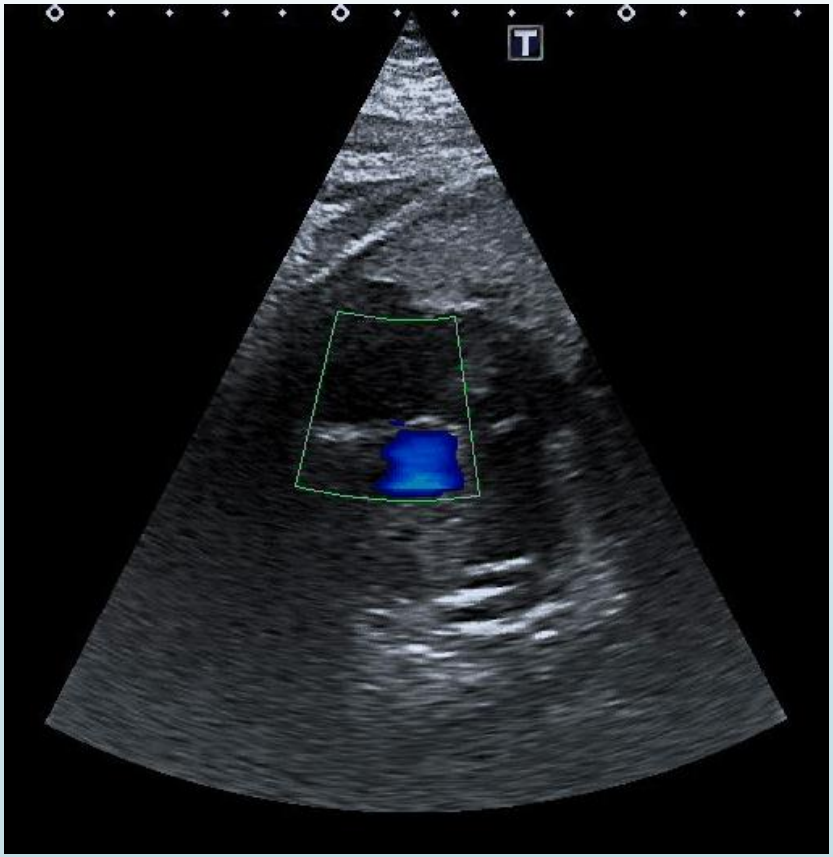

signes de souffrance myocardique

- Fuites valvulaires auriculo-ventriculaire
- Fibro-élastose – Aspect hyperéchogène

signes de souffrance myocardique

- Fuites valvulaires auriculo-ventriculaire
- Fibro-élastose
- Dysfonction diastolique
  - Dilatation des oreillettes
  - Anomalie du ductus venosus
  - Inversion du FO si obstacle gauche

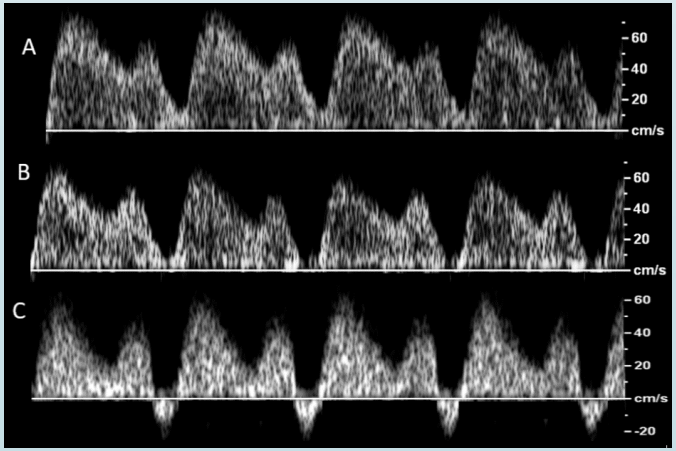

2ème mécanisme : La redistribution

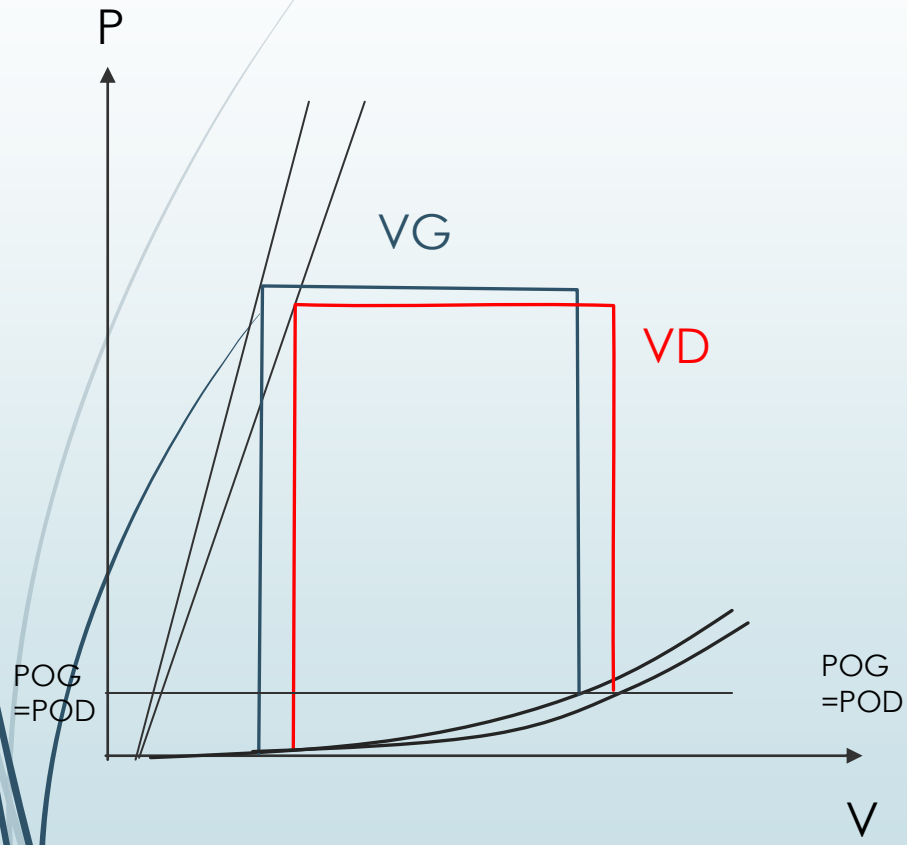

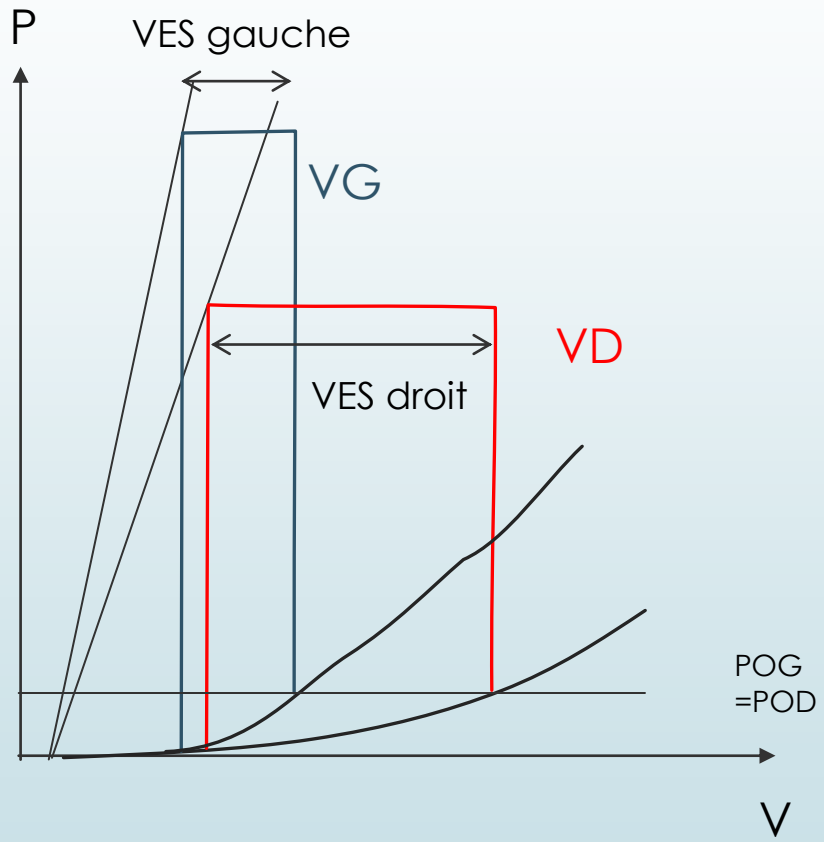

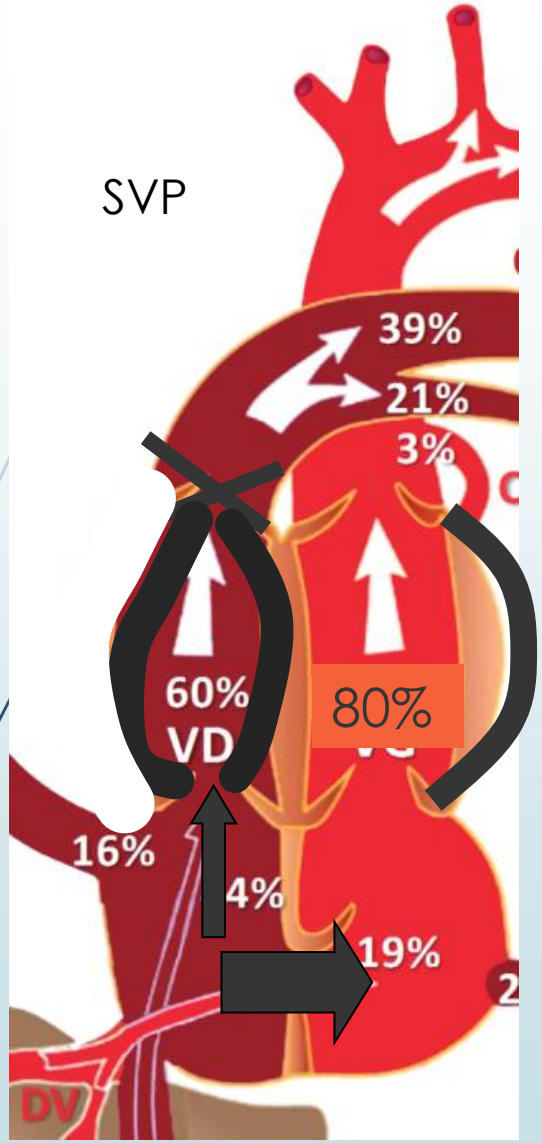

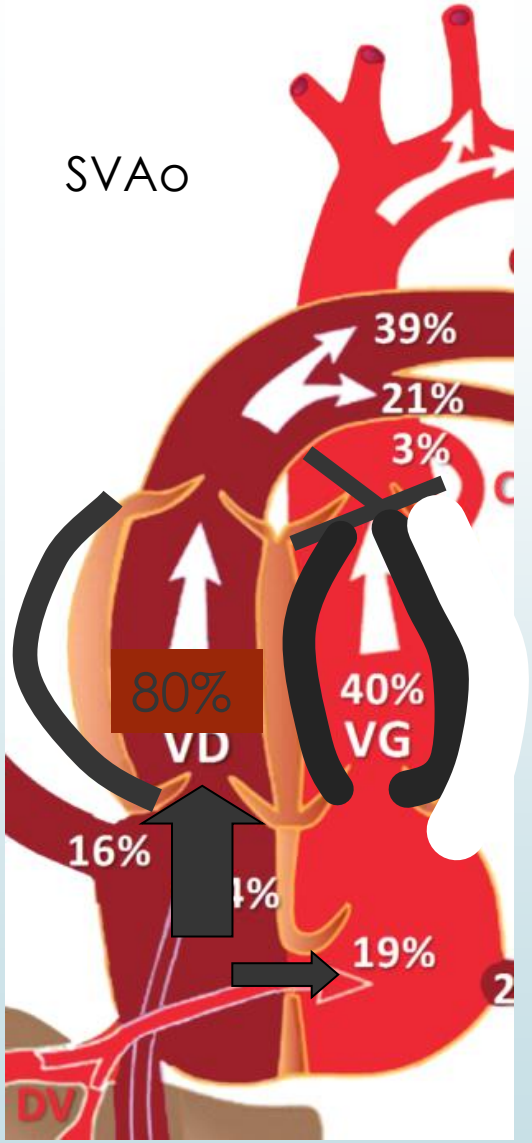

Redistribution : Hypoplasie et préponérance

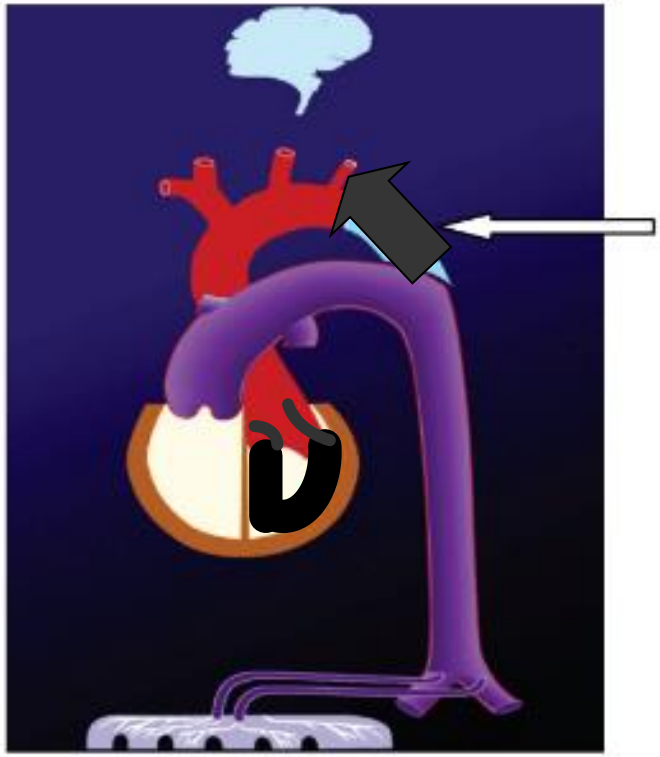

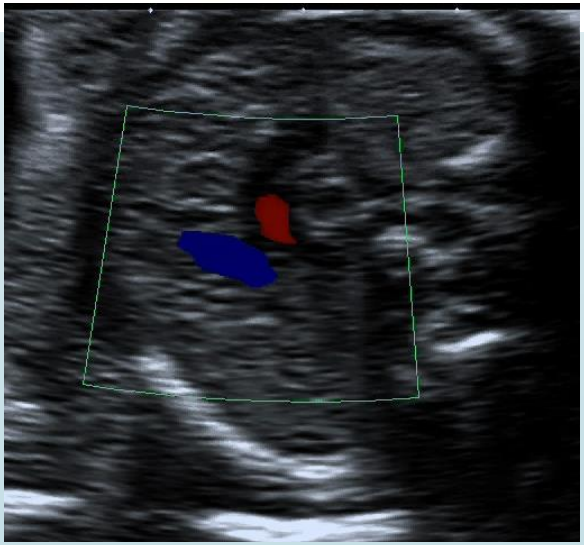

Prépondérances

Precision
5

Precision
A Pure
MI
1.1
10C3
diffT6.0
47 fps
G:71
DR:60
A:3
P:4
3
4
5

Precision
A Pure

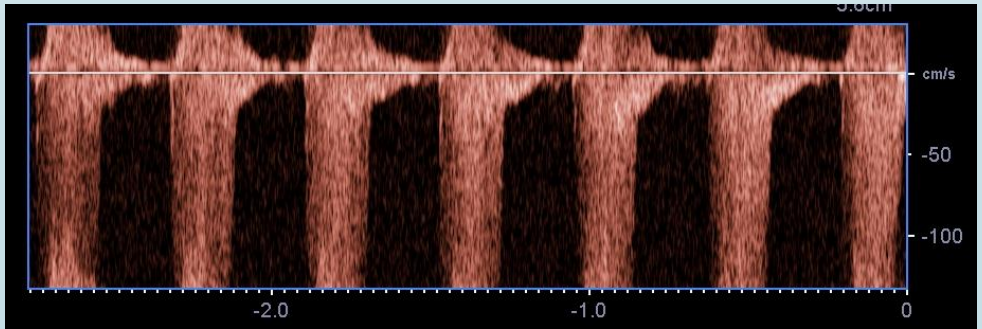
cm/s
-50
-100
-2.0
-1.0
0

Obstacles avec CIV

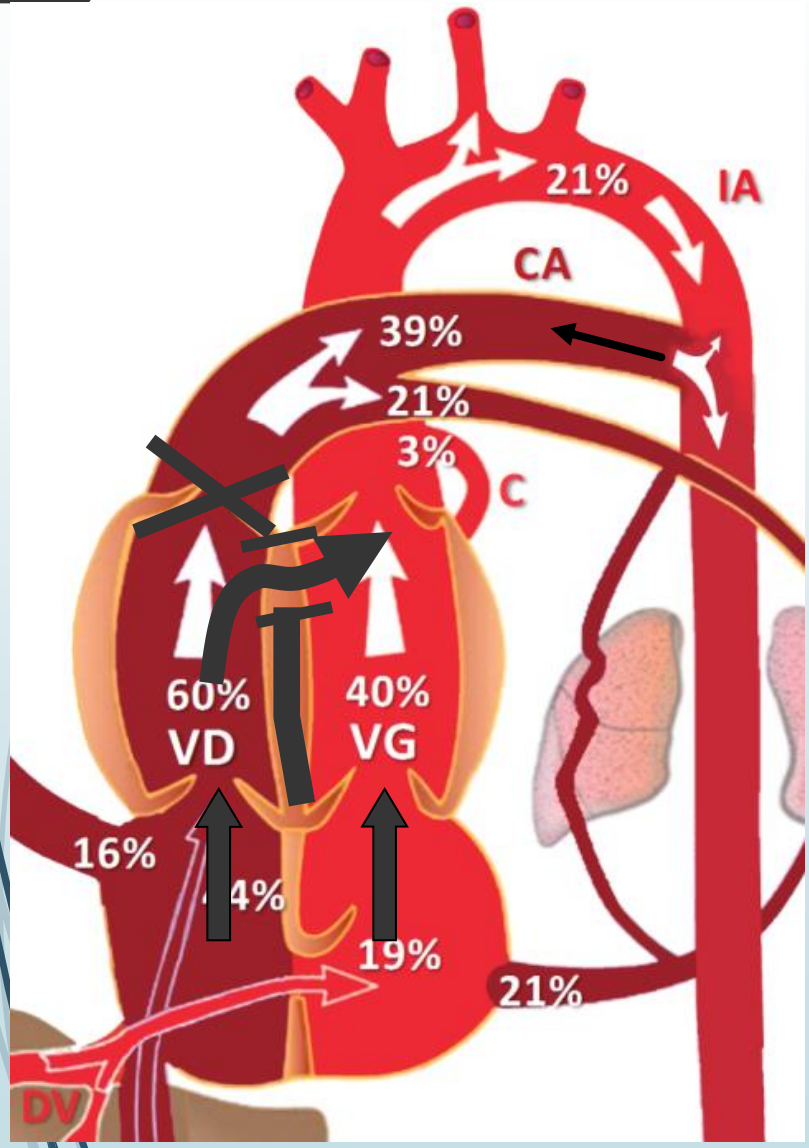

Tétralogie de Fallot / APSO
- Jamais d'hypoplasie VD
- Hypertrophie souvent modeste

Donc, face à un obstacle sans CIV,

2 formes possibles d'évolution

- **Hypertrophie puis dysfonction – dilatation**
- **Hypo développement**

Evolutivité au cours de la grossesse :

- Nécéssité d'un suivi évolutif
- Pronostic parfois difficile à établir

Prépondérance droite
= Facteur de risque de coarcation

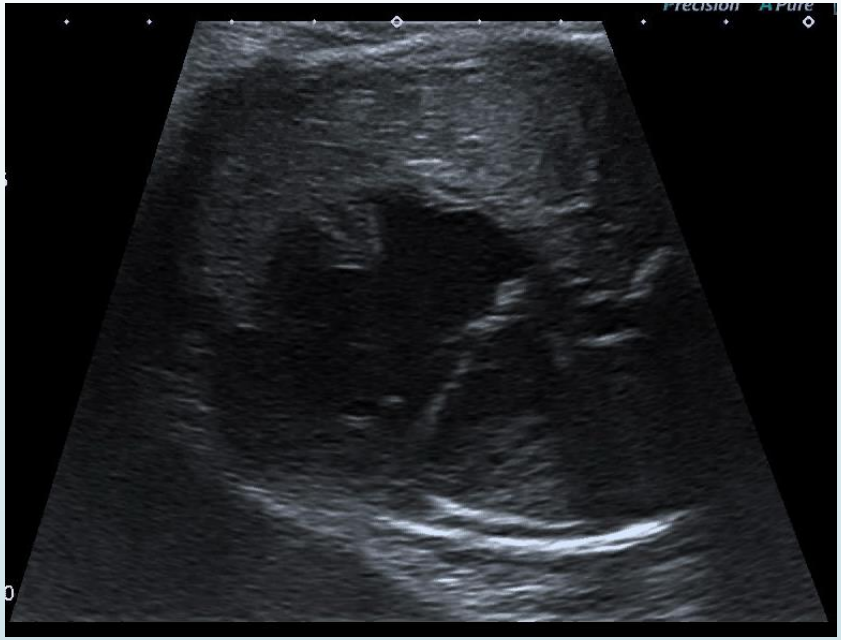

Physiologique vs Pathologique

Prépondérance droite
= Facteur de risque de coarcation

- Critère peu fiable
- Car facteurs neonataux influencent l'installation d'une coarctation
  - Contraintes mécaniques à la fermeture du CA
  - Cellules ductales dans l'isthme…

- Critères prédictifs les plus robustes :
  - Prépondérance visible dès le 2ème trimestre
  - Hypoplasie de la crosse aortique
  - Taille anneau aortique <5mm à 36SA[1]

1. I Durand, Pediatr Cardiol. 2015

TGV

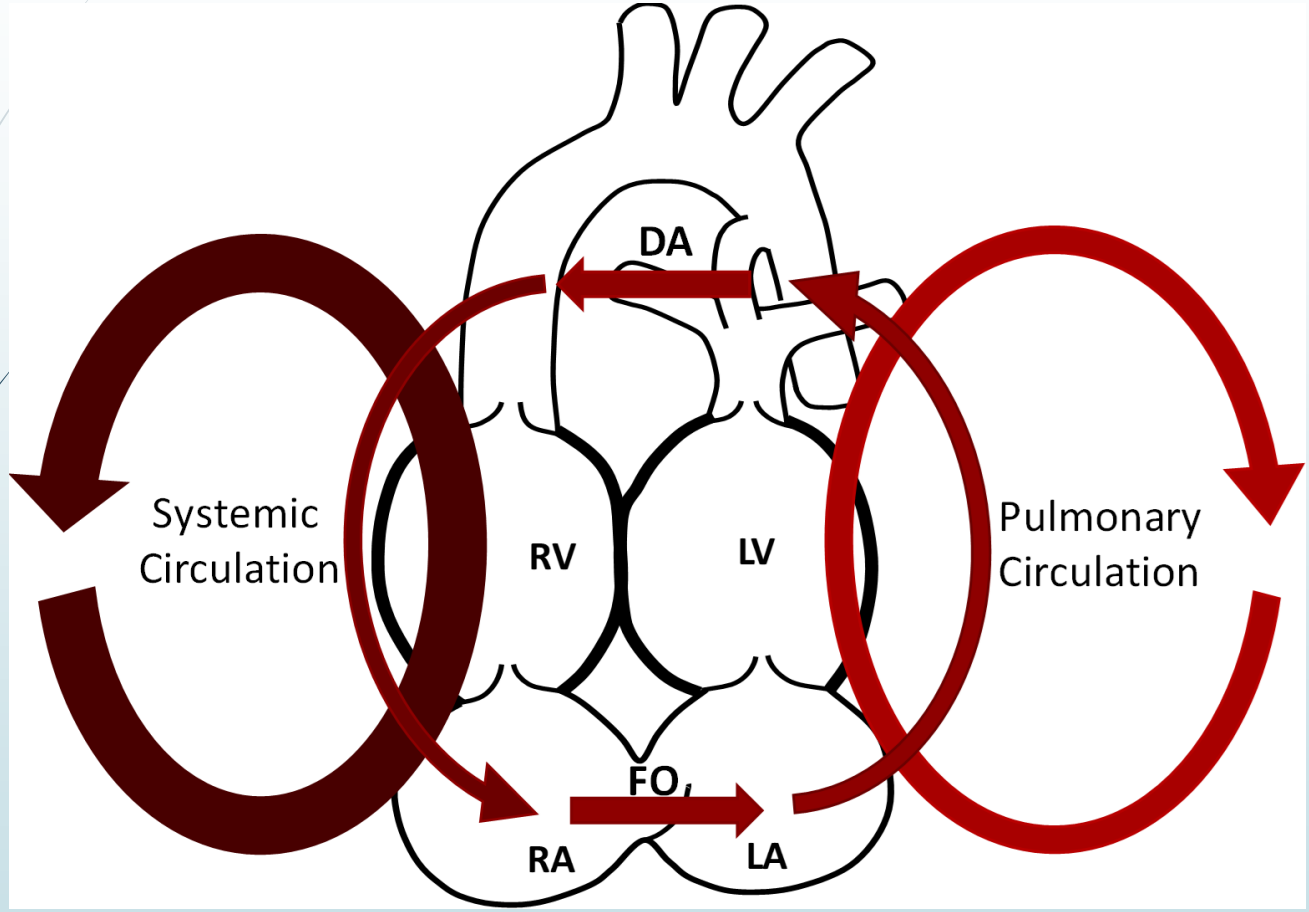

M Lachaud et al., Ultrasound 2019

TGV

Prédiction de la désaturation post natale

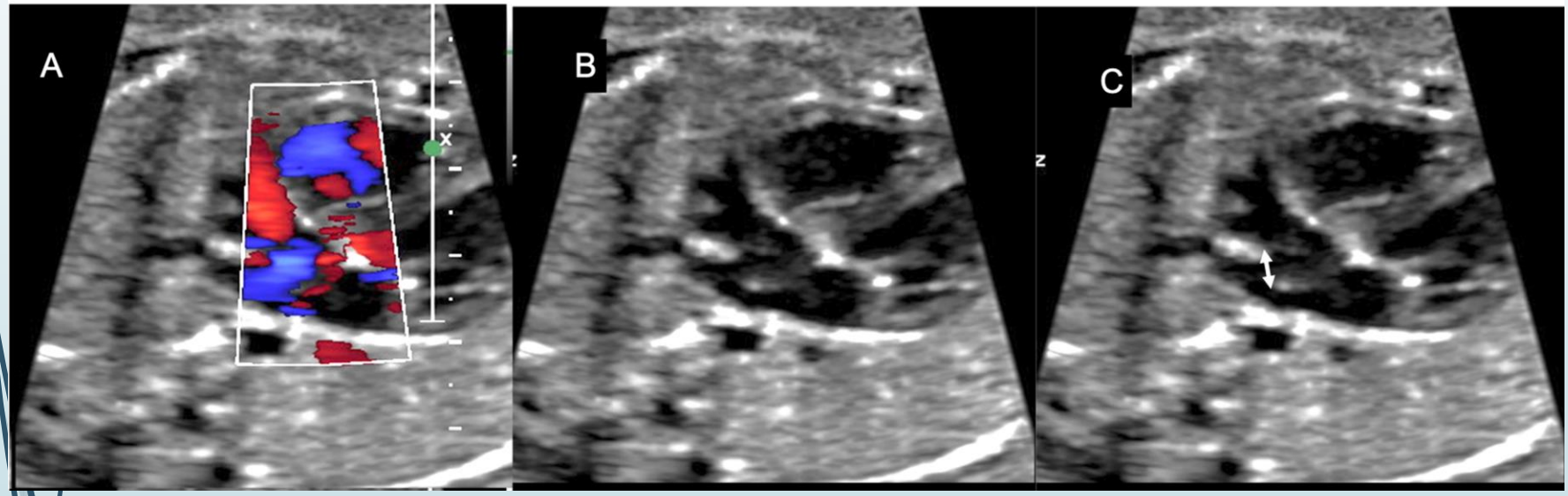

Mesure du FOP = Difficile …

M Lachaud et al., Ultrasound 2019

TGV

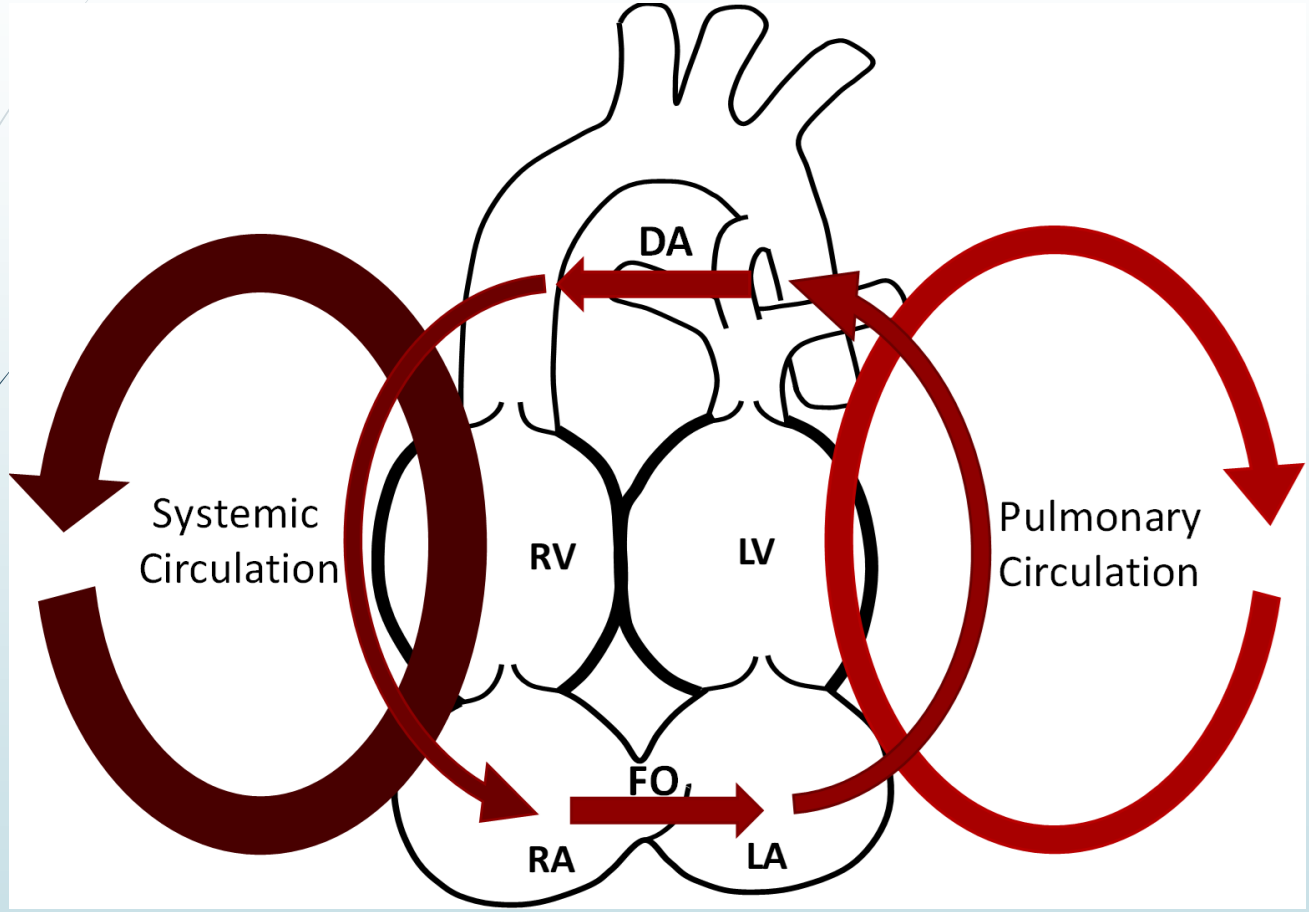

Débit global par le FOP = Débit global par le CA

M Lachaud et al., Ultrasound 2019

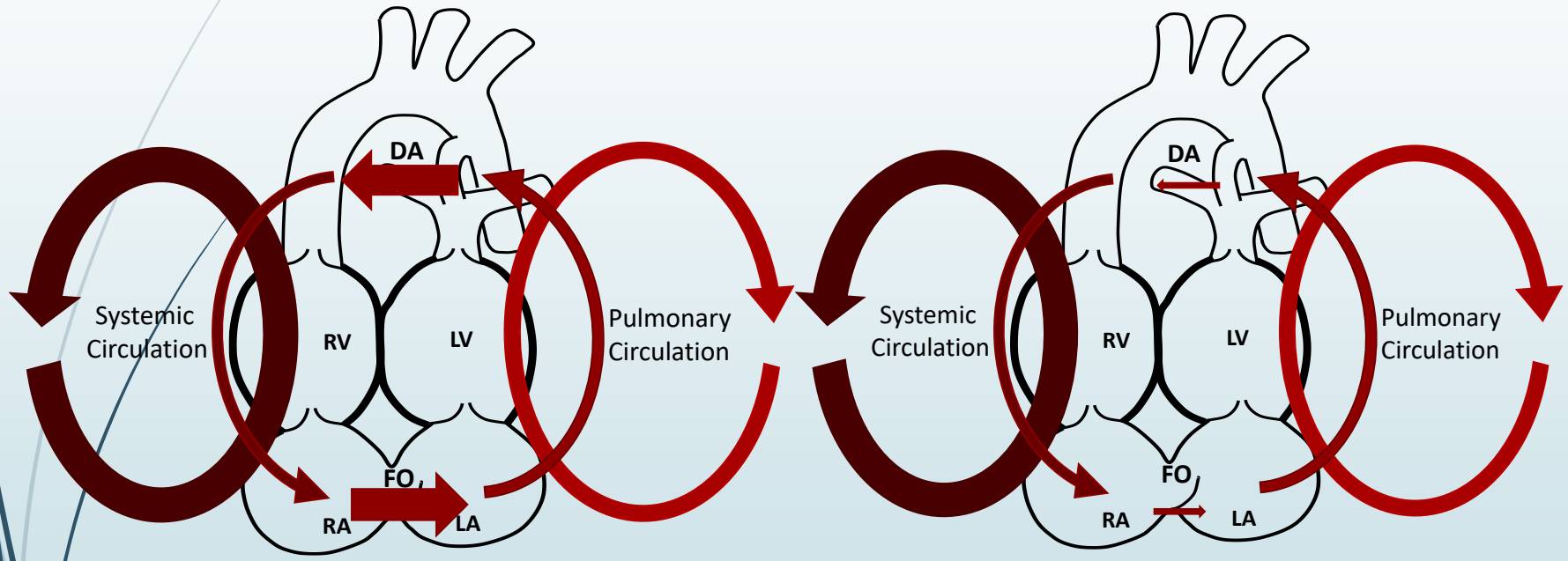

Débit global par le FOP = Débit global par le CA

M Lachaud et al., Ultrasound 2019

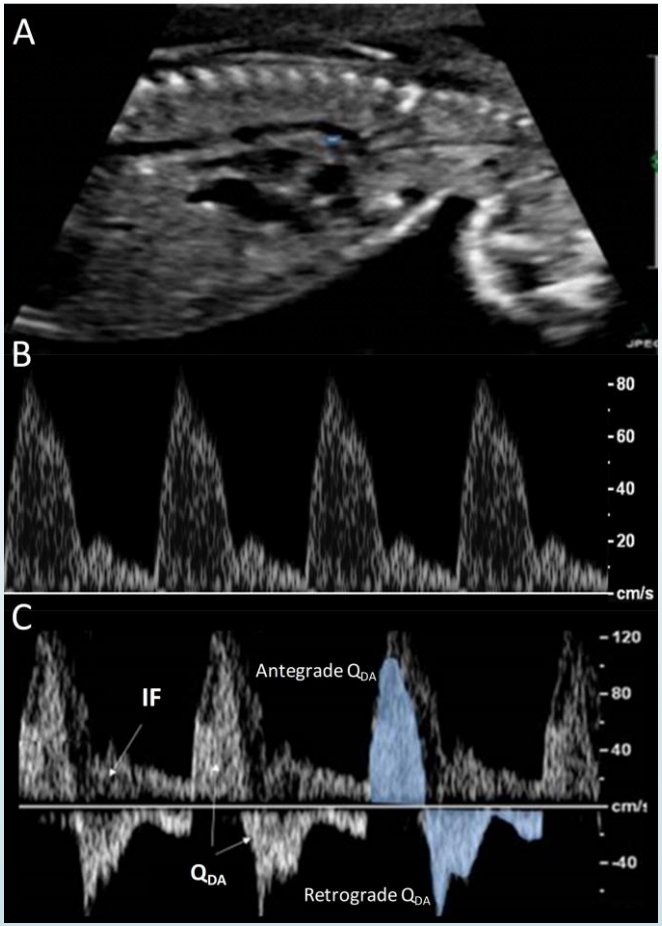

M Lachaud et al., Ultrasound 2019

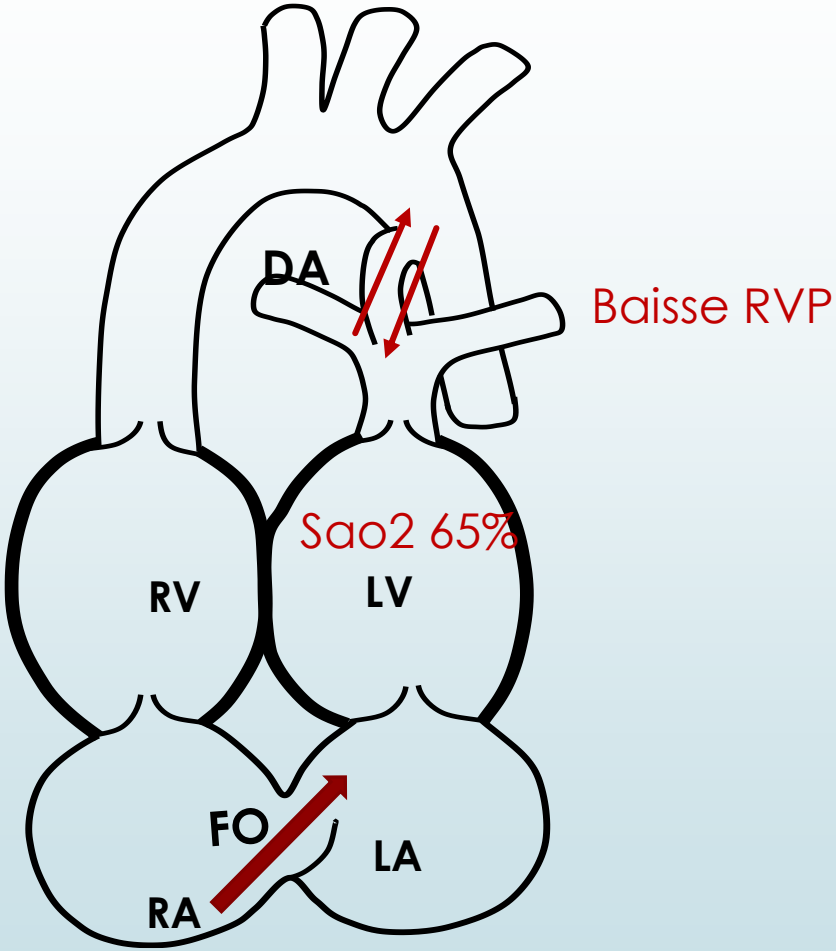

M Lachaud et al., Ultrasound 2019

Le RCIU vasculaire

Les échanges placentaires sont mauvais, les résistances placentaires sont élevées, il y a une hypoxie foetale

Enjeu : Timing de la naissance pour éviter les séquelles ischémiques cérébrales.

Un objectif : S'assurer de la bonne perfusion cérébrale

Obstétricien : Analyse des résistances cérébrales et placentaires

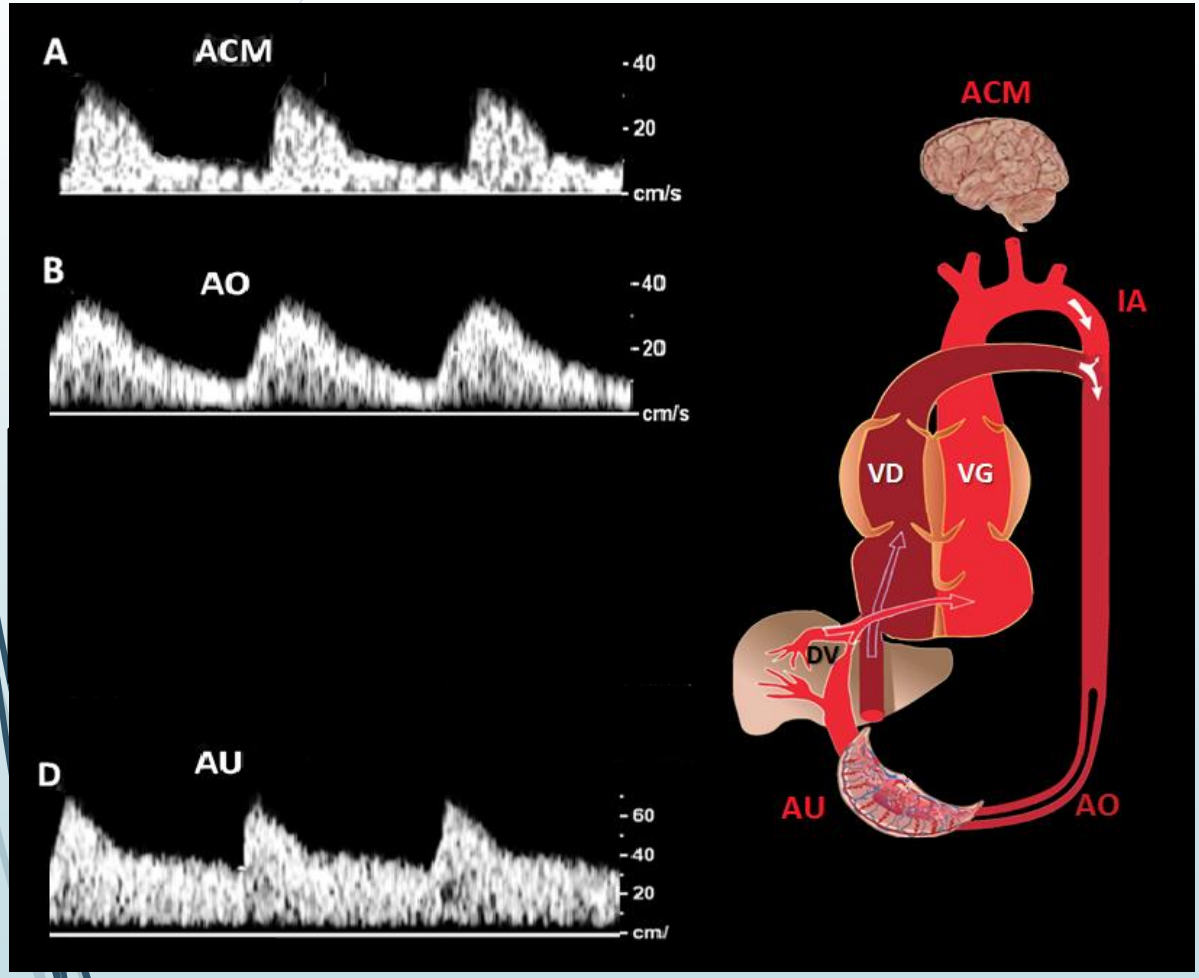

+ Doppler du DV

+ variabilité de la FC

Retard de croissance intra utérin

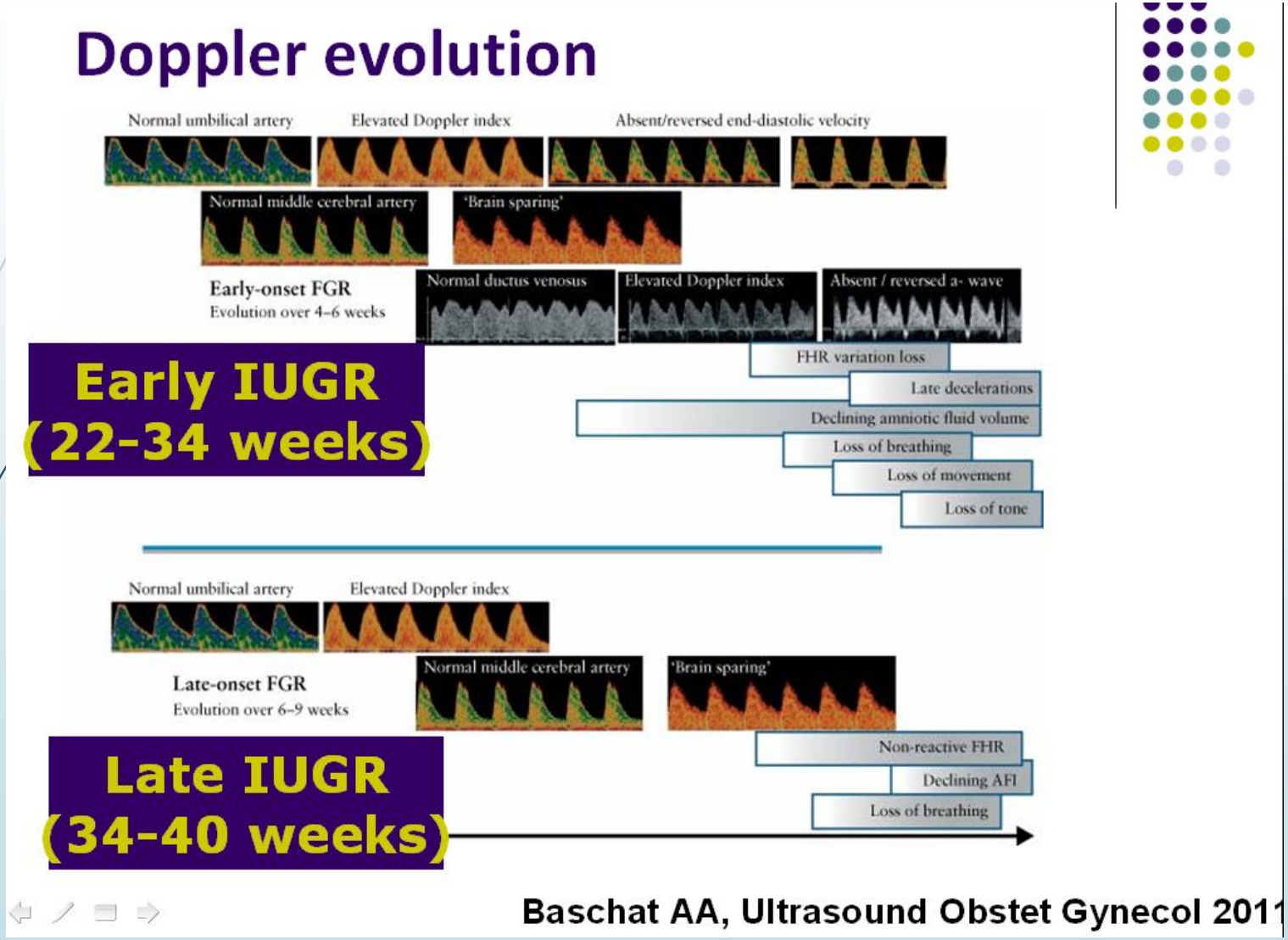

Baschat AA, Ultrasound Obstet Gynecol 2011

Retard de croissance intra utérin

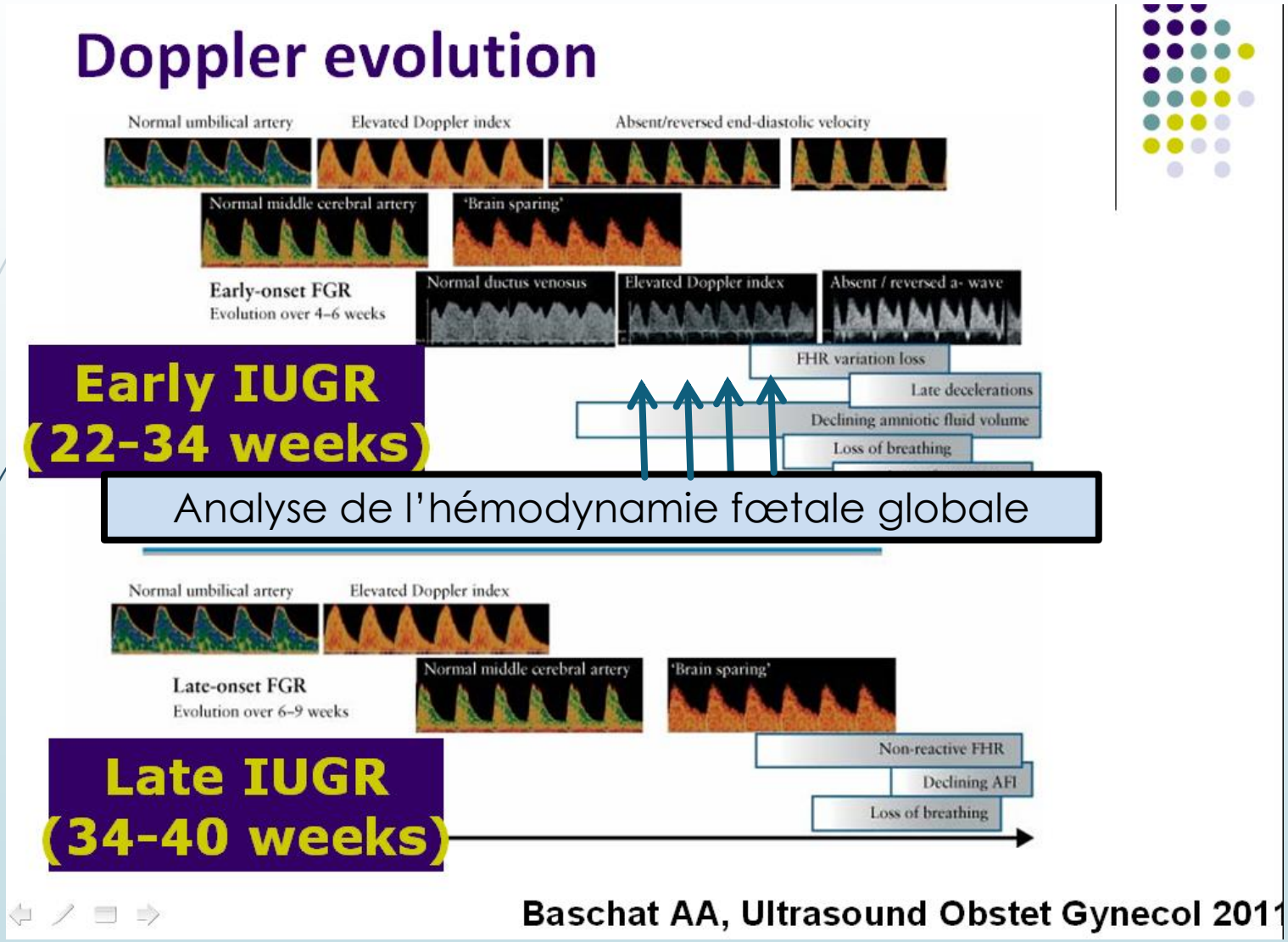

Baschat AA, Ultrasound Obstet Gynecol 2011

- La clé de l'hémodynamique fœtale

= Equilibre permanent entre ces deux circulations

- Le VG regarde le cerveau
- Le VD regarde le placenta

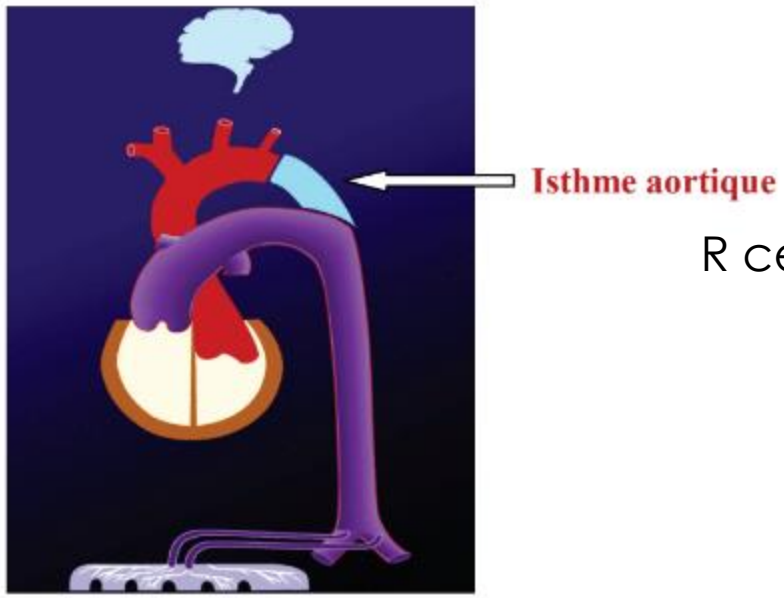

R cérébrale ⟷ R placentaire

Face à une hypoxie : Assurer l'oxygénation des organes nobles
= Cerveau + coronaires

Vasodilatation cérébrale et coronaire
Vasoconstriction périphérique et digestive

L'isthme pathologique

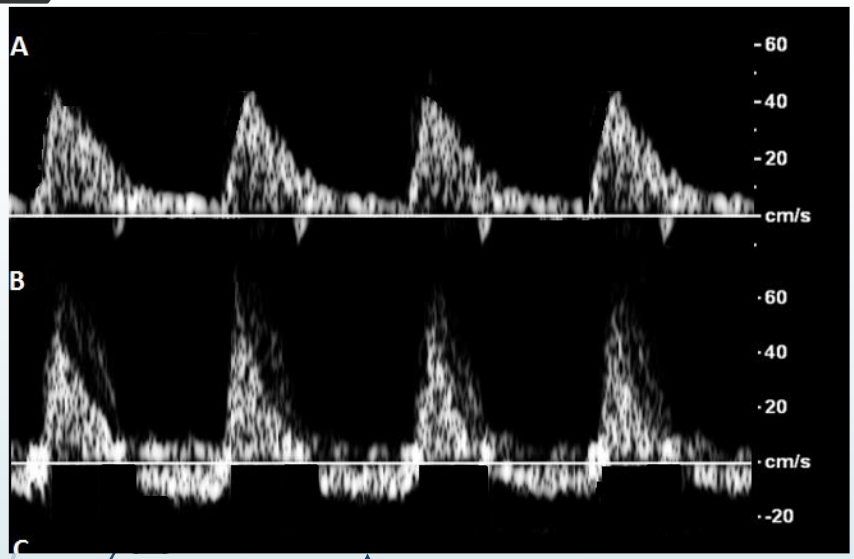

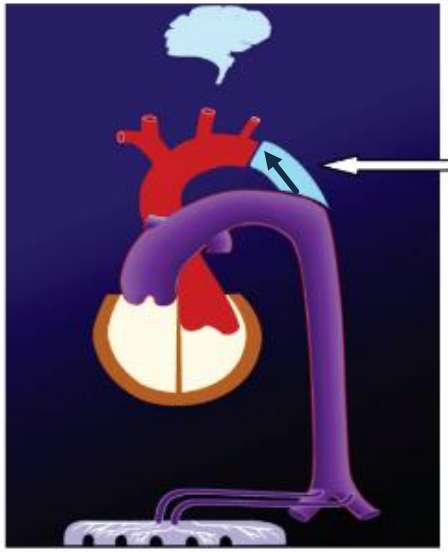

Resistance placentaire élevées
+
Vasodilatation cérébrale

Le sang qui remonte est un sang désaturé

L'isthme pathologique

Aortic isthmus

IFI = (S+D) / S

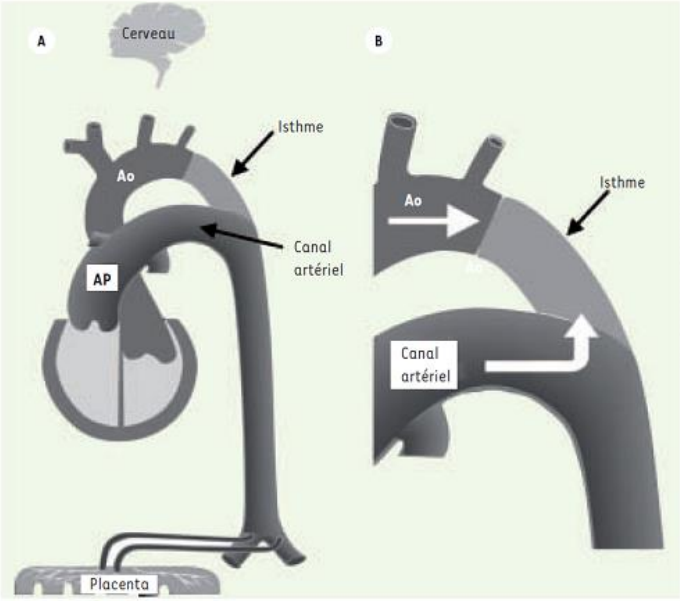

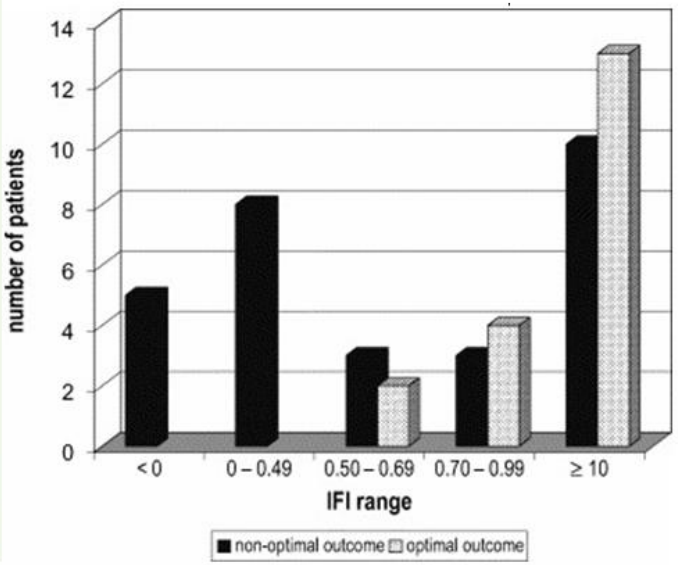

Abnormal isthmus flow predicts suboptimal neurodevelopment

JC Fouron Am J Obstet Gynecol 2005

Conclusion

- Le cœur fœtal est fragile et son adaptation est limitée
- L'hémodynamique fœtale est un ensemble complexe d'interactions entre
  - le cerveau
  - le placenta
- pour lesquelles le cœur joue le rôle d'arbitre avec des mécanisme d'**adaptation** et de **redistribution**.
- L'analyse hémodynamique à un **rôle pronostic dans certaines cardiopathies** (Déséquilibre ventriculaires, Obstacles à l'éjection, Maladie d'Ebstein …)
- **Le cardiologue aide l'obstétricien** pour les situations obstétricales à enjeux hémodynamiques (RCIU / STT / Anémie / Hernie diaphragmatiques…)